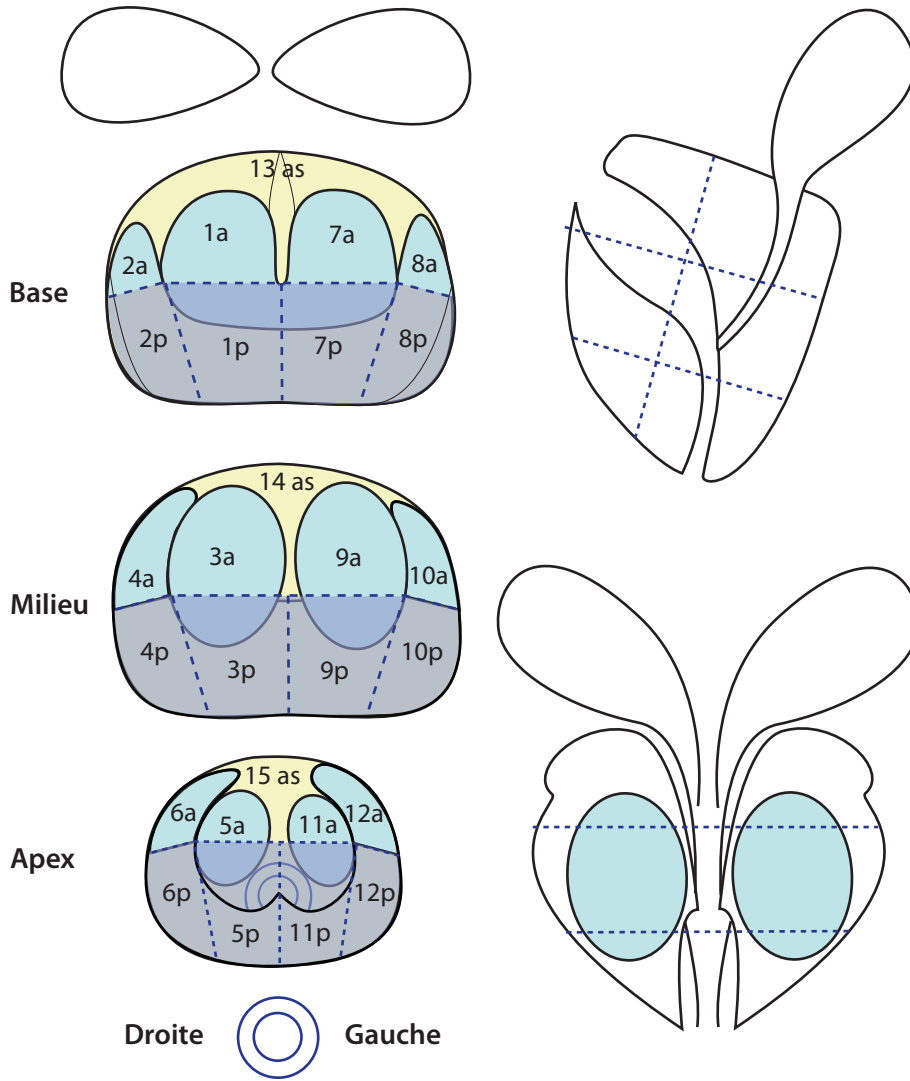


Schéma de la prostate de localisation des lésions suspectes vues à l'IRM

Vésicules séminales



© Oncolor
Adapté d'après Dickinson et al.

Intervalle de confiance

Zone	Intervalle de confiance

Nom :

Prénom :

Date de l'IRM :