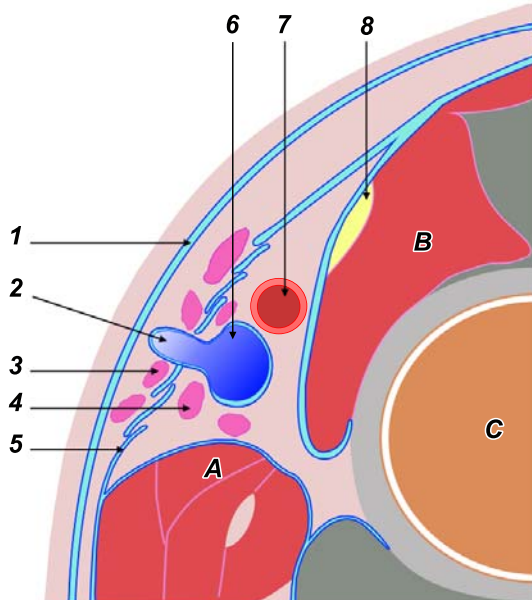


## Lymphadénectomie inguino-fémorale



**I**

**I.** Coupe de la cuisse passant par le haut du triangle de Scarpa.

1. Fascia de Camper; 2. veine saphène interne; 3. ganglions superficiels; 4. ganglions profonds; 5. fascia cribriformis; 6. veine fémorale commune; 7. artère fémorale commune; 8. nerf crural.

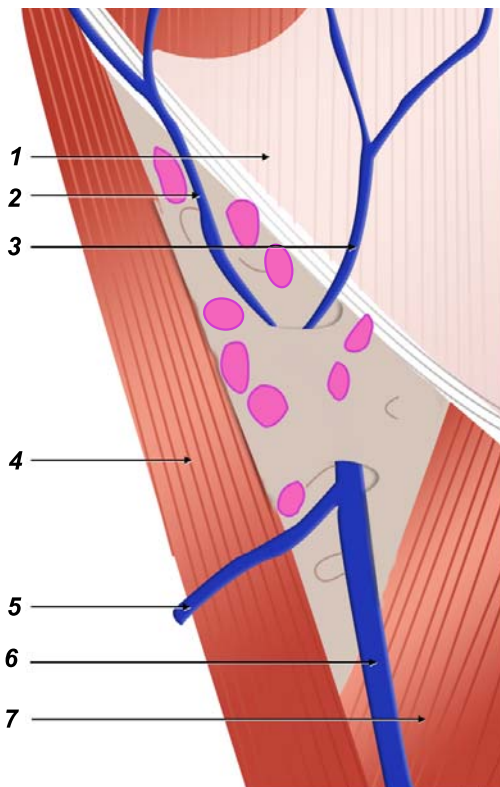
A : pectiné; B : psoas; C : fémur.

**II.** Ganglions superficiels.

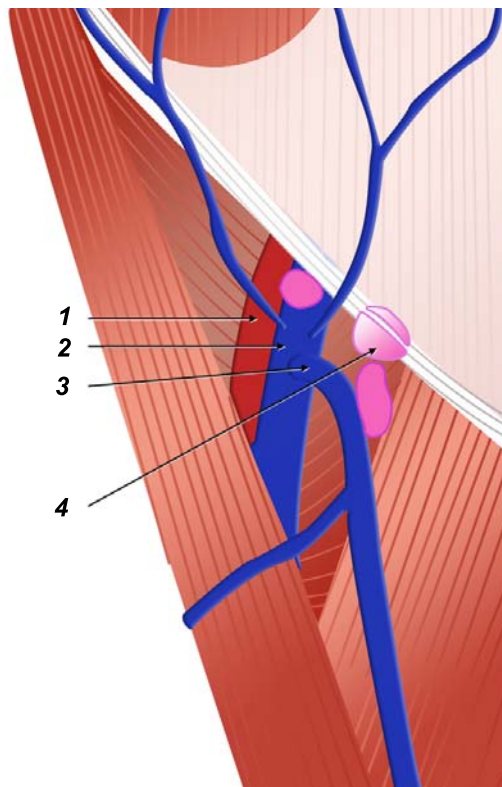
1. Aponévrose du grand oblique; 2. veine circonflexe iliaque superficielle; 3. veine épigastrique superficielle; 4. couturier; 5. veine saphène antérieure; 6. veine saphène interne; 7. long abducteur.

**III.** Ganglions profonds.

1. Artère fémorale commune; 2. veine fémorale commune; 3. crosse de la veine saphène; 4. ganglion de Cloquet.



**II**



**III**