

Carcinomes non résécables ou patients inopérables

Les icônes utilisées dans cette référence



Le texte à côté de cette icône est une conclusion



Le texte à côté de cette icône est une recommandation en fin de chapitre



Le texte à côté de cette icône est une recommandation en fin de paragraphe

Ce référentiel, dont l'utilisation s'effectue sur le fondement des principes déontologiques d'exercice personnel de la médecine, a été élaboré par un groupe de travail national, pluridisciplinaire de professionnels de santé, avec l'appui méthodologique du Réseau Régional de Cancérologie du Grand Est (NEON), en tenant compte des autorisations de mise sur le marché des traitements disponibles et des recommandations et réglementations nationales, conformément aux données acquises de la science au 16 juin 2023.

1. Introduction

- On prévoit chaque année plus de 500 000 nouveaux cas de carcinomes épidermoïdes des voies aérodigestives supérieures (CEVADS) dans le monde.
- Diagnostiqués à un stade précoce (stade I ou II), ils peuvent être guéris par une intervention chirurgicale et/ou une radiothérapie. Les rechutes sont rares. Malheureusement, 65 à 75 % des patients atteints de CEVADS présentent une maladie localement avancée et sont principalement traités par radiothérapie et, dans certains cas, par une intervention chirurgicale. De nouvelles stratégies telles que la chimiothérapie d'induction ou la radiochimiothérapie pourraient améliorer la survie. Cependant, le taux de survie à 5 ans reste autour de 30 %. 60 % des sujets connaîtront une rechute loco-régionale ou à distance dans les deux ans suivant le traitement initial. En outre, environ 10 % des patients présentent des métastases à distance lors du diagnostic initial.
- Les CEVADS inopérables constituent donc une situation clinique courante et, bien que ce groupe de patients présente des caractéristiques de maladie très hétérogènes, il présente un pronostic sombre avec une survie médiane de 10 à 14 mois (Burness, 2019) et une qualité de vie relativement médiocre. La participation des patients atteints de CEVADS inopérables à des essais cliniques est donc prioritaire.
- Plusieurs stratégies thérapeutiques peuvent être utilisées en fonction du caractère d'inopérabilité, des traitements antérieurs reçus et de l'état général du patient (indice de performance et comorbidités). Pour les patients de plus de 75 ans, dépister la fragilité est un impératif majeur pour que l'évaluation gériatrique personnalisée (EGP) et les propositions des gériatres guidées par l'EGP puissent être mises en œuvre parallèlement à la prise en soins oncologique. Les soins de support restent une option possible chez les patients présentant des comorbidités sévères et un état général médiocre. Les patients sélectionnés peuvent également bénéficier d'une ré-irradiation (externe ou curiethérapie) et/ou d'une chirurgie de rattrapage (Janot, 2008) (NP1).

2. Opérabilité et résécabilité

2.1. Opérabilité

- L'opérabilité est définie par des critères propres au patient regroupant l'état nutritionnel, l'âge, l'état général et les comorbidités. Les comorbidités du patient ainsi que les résultats fonctionnels attendus en post-opératoire définissent la notion d'opérabilité qui complète celle de résécabilité. L'évaluation de l'opérabilité repose sur le bilan anesthésique pré-opératoire, le bilan nutritionnel et une consultation d'oncogériatrie pour les patients de plus de 70 ans. Cette notion d'opérabilité est peu abordée dans la littérature. Elle est très subjective et dépend en grande partie du type de la structure hospitalière qui va prendre en charge le patient.

2.2. Résécabilité

- Une tumeur est dite résécable si elle peut être traitée ou enlevée au moyen de la chirurgie. La résécabilité d'une tumeur pose problème s'il y a une atteinte de structures nobles mettant en jeu le pronostic vital du patient ou empêchant une exérèse carcinologiquement satisfaisante. La définition de la résécabilité est variable selon les équipes.
- Des tumeurs avec une extension locale importante et/ou une atteinte ganglionnaire sont considérées comme non résécables car la chirurgie ne peut assurer un taux de guérison élevé et nécessiterait une résection inacceptable pour le chirurgien ou le patient (Merlano, 2019) (NP4). La non-résécabilité recouvre donc à la fois l'impossibilité de technique de résection R0 et également, le risque fonctionnel jugé inacceptable au regard du pronostic oncologique attendu.
- Bien que les critères de non résécabilité soient largement débattus, le stade IVb, tel que défini par le manuel de stadification du Comité mixte américain sur le cancer (AJCC, 8^{ème} édition), est le critère le plus clair et le plus accepté pour la non-résécabilité (Nakahara, 2016 ; Fulcher, 2018) (NP4).

3. Traitement initial d'un cancer non résécable M0

3.1. Introduction

- Les stades avancés, III/IV, sont fréquents dans la pratique courante avec un taux d'incidence de 60 % habituellement rapporté (Seiwert, 2005) (NP4). Le pronostic est limité. Le meilleur traitement repose sur la chirurgie suivie de radiochimiothérapie (Bernier, 2004 ; Cooper, 2004) (NP1) avec un taux de survie globale à 5 ans de 50 %.
- En cas de tumeur non résécable, et en fonction de l'état général du patient, la radiochimiothérapie (RT-CT) est souvent préférée mais une chimiothérapie exclusive voire une chimiothérapie néo-adjuvante peuvent se discuter en RCP.

Les critères de décision reposent sur un compromis entre :

- l'intention de contrôle loco-régional et métastatique,
- l'état général du patient et ses comorbidités,
- le risque de complication immédiate liée à la maladie avec la notion de nécessité de réponse urgente (RU) du fait des symptômes entraînés par la maladie en place : dyspnée ; dysphagie ; risque vasculaire ; dénutrition, douleur, maladie rapidement évolutive,
- La vitesse d'évolution tumorale,
- la recherche de la meilleure qualité de vie, et le pronostic initial de la maladie.

3.1.1. Chimiothérapie première néo-adjuvante (avant la radiothérapie)

3.1.1.1. Définitions

- La chimiothérapie peut être proposée en premier traitement d'un CEVADS jugé non opérable dans des cas particuliers et après avis en RCP (patient en bon état général, carcinome rapidement évolutif, risque d'obstruction respiratoire, risque vasculaire). En cas de réponse satisfaisante, il y a alors possibilité de traitement loco-régional par radiothérapie ou radiochimiothérapie.

3.1.1.2. Protocoles de chimiothérapie

- Depuis plusieurs décennies, des travaux ont été menés pour essayer d'obtenir une efficacité thérapeutique identique avec un traitement conservateur essayant d'éviter la mutilation. Les travaux sur la préservation laryngée ont servi de modèle pour la prise en charge en première intention des CEVADS non opérables d'emblée.

3.1.1.2.1. Platine-5-FU

- A la réunion de l'American Society of Clinical Oncology de 1982, l'équipe du Wayne State Institute a rapporté son expérience de l'association cisplatine-5-fluorouracile, administrée chez des patients non traités (Decker, 1983) (NP2).

Il apparaissait que cette chimiothérapie, dite d'induction, générerait des réponses cliniques importantes et que les patients ayant bien répondu à cette chimiothérapie s'étaient montrés bons répondeurs à la radiothérapie réalisée ensuite. Les travaux de recherche dans ce domaine ont ensuite visé à obtenir le taux de réponses majeures le plus élevé possible en utilisant des protocoles intensifiés, notamment par adjonction de taxanes.

3.1.1.2.2. TPF

- Une étude randomisée réalisée par l'EORTC comparait, chez 358 patients non prétraités et porteurs de tumeurs non-opérables,
 - une chimiothérapie d'induction comportant dans un bras, 4 cycles du protocole « PF » (cisplatine 100 mg/m² à J1 et 5-FU) (Clavel, 1994) (NP1),
 - et dans l'autre bras 4 cycles du protocole « TPF » (cisplatine 75 mg/m² à J1, docétaxel 75 mg/m² à J1 et 5-FU 750 mg/m² de J1 à J5), suivie dans les deux bras d'une radiothérapie.
- Le taux de réponse après chimiothérapie était de :
 - 54 % pour le protocole PF
 - et de 68 % pour le protocole TPF (p = 0,007)
 - et après l'ensemble du traitement radiochimiothérapique de 59 % et 72 % (p = 0,008), dont 20 % et 33 % de réponses complètes (p = 0,004) avec un bénéfice de 10 % en survie globale (p = 0,016) et sans progression (p = 0,006) dans le bras TPF (Vermorken,2007) (NP1).

3.1.2. Radiochimiothérapie d'emblée pour un stade avancé

- Pour les tumeurs localement avancées inopérables, la radiochimiothérapie est le traitement de référence.
- En effet, la méta-analyse MACH-NC a montré que la radiochimiothérapie était supérieure en terme de survie globale à la radiothérapie seule (Pignon, 2000 ; 2009) (NP1). Cette méta-analyse, actualisée en 2009, regroupait 87 essais et 16 485 patients et comparait un traitement loco-régional, quel qu'il soit, au même traitement loco-régional associé à une chimiothérapie. Le gain absolu en survie à 5 ans de la chimiothérapie était de 4,5 % (HR = 0,88 ; p <0,0001) quelle que soit la modalité de la chimiothérapie avec un gain absolu significatif pour la chimiothérapie concomitante en survie globale de 6,5 % à 5 ans (HR = 0,81 ; p <0,0001). Ce bénéfice sur la survie était retrouvé que la radiothérapie soit exclusive ou post-opératoire et de fractionnement classique, hyperfractionné ou accéléré.
En cas de monochimiothérapie, le bénéfice était retrouvé avec les sels de platine. La molécule de référence est le cisplatine administré à la dose de 100 mg/m² à J1, J22 et J43.
- Pour les patients présentant une contre-indication au cisplatine (insuffisance rénale, déficit auditif, neuropathie et, dans une moindre mesure, insuffisance cardiaque en raison de l'hyperhydratation nécessaire lors de l'administration du cisplatine), l'association 5-FU-carboplatine, telle qu'étudiée par le GORTEC, est une option (Calais, 1999 ; Denis, 2004 ; Bourhis, 2012) (NP1). Dans les études de sous-groupes, relatives aux caractéristiques des malades, une seule variable montrait une différence significative : il existait une perte du bénéfice de la chimiothérapie concomitante à partir de 70 ans.
- Le traitement par radiothérapie externe nécessite de définir un volume cible en fonction de l'extension de la maladie, décrite lors de la panendoscopie (intérêt particulier des schémas), des données de l'imagerie et du stade tumoral. Les volumes cibles, la dose et le fractionnement, avec ou sans chimiothérapie concomitante, doivent être précisés avec une protection maximale des organes à risque (Lapeyre, 2016) (NP4).
Récemment, ont été publiées des recommandations de délimitation des volumes cibles tumoraux et ganglionnaires s'appuyant sur le concept géométrique, plus reproductible que le concept anatomique (Grégoire, 2018 ; Lee, 2018 ; Biau, 2019)(NP4).
- Les organes à risque principaux sont :
 - la moelle épinière,
 - les glandes parotides,
 - le tronc cérébral,
 - les voies optiques,
 - l'oreille interne,
 - le plexus brachial,
 - la mandibule,
 - les muscles de la déglutition,
 - le larynx(Boisselier, 2016 ; Graff, 2016 ; Guimas, 2016 ; Pointreau, 2016 ; Thariat, 2016)(NP4).
- La remise en état dentaire est indispensable avant traitement avec la mise en place d'une fluoroprophylaxie dentaire chez les patients dentés.
- La technique d'irradiation en trois dimensions doit être réalisée avec modulation d'intensité ou apparentée (RCMI (Radiothérapie Conformationnelle avec Modulation d'Intensité) ou IMRT (Intensity-Modulated Radiation Therapy), VMAT (Volumetric-Modulated Arc Therapy), tomothérapie) car elle permet de réduire la dose reçue par les organes à risque tout en irradiant correctement les volumes cibles (Lapeyre, 2011 ;

Nutting, 2011) (NP1).

Pour les tumeurs en place, en fractionnement conventionnel, les doses délivrées à la maladie macroscopique varient de 66 à 72 Gy et pour la maladie infraclinique de 50 à 63 Gy.

La technique peut être réalisée soit en 2 temps (radiothérapie séquentielle) ou avec complément de dose simultané (boost concomitant ou SIB). La dose par séance est classiquement de 2 à 2,12 Gy pour la maladie macroscopique. Des fractionnements plus faibles sont possibles sur la maladie infraclinique (1,6 à 1,8 Gy). Le traitement doit être effectué avec le moins d'arrêt possible à raison de cinq séances par semaine (temps total de traitement de 7 semaines) (Lapeyre, 2016) (NP4). Un troisième niveau de dose, intermédiaire, peut également être utilisé (Chao, 2005 ; Hansen, 2010 ; Nutting, 2011) (NP1) (Eisbruch, 2010) (NP4).

- Par ailleurs, la radiothérapie associée au cetuximab (thérapie ciblée anti-EGFR) a montré un gain en survie globale et en taux de contrôle loco-régional comparé à la radiothérapie seule dans un essai de phase III incluant 424 patients avec un CEVADS de stade III ou IV (Bonner, 2006, 2010) (NP1). En effet, avec un recul médian de 5 ans, la durée médiane de survie globale était de 49 mois dans le bras radiothérapie + cetuximab versus 29,3 mois dans le bras radiothérapie (HR = 0,73 ; p = 0,02). Le taux de survie globale à 5 ans était de 45,6 % avec cetuximab versus 36,4 % sans.

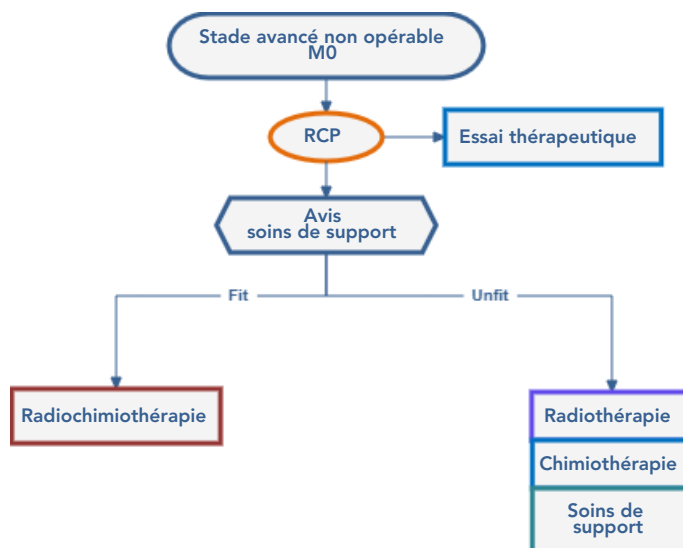
Le cetuximab constitue donc une alternative à la chimiothérapie concomitante par sels de platine en cas de contre-indication à celle-ci. Il est administré en dose de charge, une semaine avant la radiothérapie à la dose de 400 mg/m², puis de façon hebdomadaire à la dose de 250 mg/m² en concomitant à la radiothérapie.

- L'association radiothérapie + cisplatine + cetuximab a été comparée au traitement standard par radiothérapie + cisplatine dans l'essai RTOG 0522 incluant 891 patients avec un CEVADS de stade III ou IV (Ang, 2014) (NP1). L'ajout du cetuximab à la radiochimiothérapie n'améliorait pas l'efficacité du traitement : les taux de survie globale et survie sans progression à 3 ans étaient similaires entre les deux bras. Par contre, il majorait la toxicité avec un nombre plus élevé d'interruptions en cours de radiothérapie dans le bras avec cetuximab (26,9 % versus 15,1 %) et un taux plus important de mucites de grade 3-4 (43 % versus 33 % ; p = 0,002).
- Dans l'essai GORTEC 2007-01, la radiothérapie associée à du 5-FU-carboplatine et cetuximab a été comparée à l'association radiothérapie + cetuximab (Tao, 2018) (NP1). Dans cet essai ayant inclus 406 patients, il existait, à 3 ans, un bénéfice en faveur du bras radiothérapie + 5-FU-carboplatine + cetuximab en termes de survie sans progression (52,3 % versus 40,5 % ; HR = 0,73 ; p = 0,015) et de contrôle régional. Cependant, la combinaison n'apportait pas de bénéfice significatif en termes de survie globale ni de taux d'évolution métastatique. La tolérance était également moins bonne dans le bras avec cetuximab avec un taux plus élevé de mucites de grade 3-4 (73 % versus 61 % ; p = 0,014) et d'hospitalisation pour toxicité (42 % versus 22 % ; p < 0,001).
- La radiochimiothérapie avec cisplatine et radiothérapie-cetuximab ont été comparées dans deux essais de phase III chez des patients ayant un cancer de l'oropharynx lié à HPV. Dans les deux essais, le taux de survie globale était significativement meilleur avec le cisplatine avec une tolérance comparable (Gillison, 2019 ; Mehanna, 2019) (NP1).
- Une autre option lorsque l'association à une chimiothérapie n'est pas possible est la radiothérapie hyperfractionnée car elle donne de meilleurs résultats que la radiothérapie normofractionnée excepté chez les personnes âgées (Bourhis, 2012 ; Lacas, 2017) (NP1).
- Ainsi, la méta-analyse MARCH, actualisée en 2017, a analysé individuellement les données de 11423 patients inclus dans 33 essais comparant une radiothérapie avec un fractionnement conventionnel versus une radiothérapie avec fractionnement modifié (accélération, hyperfractionnement ou les deux) (Lacas, 2017) (NP1). Il existait un bénéfice significatif en termes de survie globale en faveur des modifications de fractionnement (HR = 0,94 ; p = 0,0033) se traduisant en un bénéfice absolu de 3,1 % à 5 ans. Ce bénéfice était surtout dû à l'hyperfractionnement avec un bénéfice absolu de 8,1 % à 5 ans dans ce sous-groupe (HR = 0,83).
La radiochimiothérapie a pu être comparée à la radiothérapie avec fractionnement modifié chez 986 patients inclus dans 5 essais. La radiothérapie avec fractionnement modifié était délétère sur la survie globale (HR = 1,22 ; p = 0,0098) avec une perte de chance absolue de 5,8 % à 5 ans.
- La radiochimiothérapie, quand elle est possible, doit par conséquent être préférée à la radiothérapie avec fractionnement modifié.



- Pour le traitement de première ligne d'un CEVADS non opérable, il est recommandé de réaliser une radiochimiothérapie par cisplatine J1-J22-J43 à la dose de 100 mg/m² (grade A).
- En cas de contre-indication au cisplatine, peuvent être proposés comme alternatives en association à la radiothérapie, le cetuximab ou le carboplatine-5-FU ou la modification du fractionnement de la radiothérapie (grade A).
- Pour les patients de plus de 70 ans, porteurs d'un CEVADS non opérable, il n'est pas recommandé de faire de radiochimiothérapie concomitante sauf pour des patients sélectionnés en excellent état général <75 ans (grade A).

3.2. Arbre décisionnel



3.3. Chirurgie du résidu post-thérapeutique

Il n'y a pas de rationnel dans la littérature sur l'intérêt de la chirurgie du résidu tumoral après une phase thérapeutique néo-adjuvante.

3.3.1. Après chimiothérapie d'induction

- La chimiothérapie d'induction reste exceptionnelle et a pour objectif théorique de limiter le risque de chirurgie mutilante en améliorant la résécabilité tumorale, réduire le risque de marges chirurgicales envahies R1 ou R2, le taux de récurrences locales et le risque de métastases à distance (Janoray, 2016) (NP1). Cependant, sur la base de principes généraux, la planification de l'exérèse chirurgicale carcinologique en chirurgie cervico-faciale devrait être déterminée par le stade tumoral initial de la tumeur avant chimiothérapie d'induction (Jacobs, 1993) (NP1). La stratégie de downstaging est, à l'heure actuelle, toujours à l'étude (Paccagnella, 1994 ; Sadighi, 2015 ; Sahu, 2015 ; Schmaltz, 2016) (NP1). **Cette stratégie est réservée à des essais cliniques et ne saurait être recommandée en l'état actuel des données disponibles.**



- Les exérèses chirurgicales sont discutées après réévaluation par imagerie (IRM et/ou TDM) avec pour but d'obtenir une résection R0.
- La planification de l'exérèse chirurgicale carcinologique en chirurgie cervico-faciale devrait être déterminée par le stade tumoral initial de la tumeur. Le volume initial de la tumeur sera également pris en compte pour le traitement adjuvant par radio(chimio)thérapie (grade C).

3.3.2. En rattrapage après radiochimiothérapie

- La chirurgie est parfois proposée en cas de récurrence résécable d'une tumeur initialement jugée non résécable et traitée, en première intention, par radiothérapie ou radiochimiothérapie. De nombreuses études sont disponibles sur la chirurgie en terrain irradié mais pas spécifiquement chez des patients inopérables d'emblée.
- Dans une série de 238 patients "tout venant", donc pour la plupart initialement opérables, opérés en rattrapage, la survie à 5 ans est de 28% et le taux de complications de 44 %. Seules les comorbidités sont un facteur prédictif de la survie et du taux de complications (Locatello, 2021) (NP4).
- Dans une méta-analyse portant sur 25 études, Lupato et al. ont montré que l'âge supérieur à 60 ans, le stade tumoral initial et le délai de la récurrence inférieur à un an sont les principaux éléments pronostiques (Lupato, 2022) (NP2).
Il est donc d'autant plus délicat de proposer une chirurgie chez les patients initialement inopérables. Une information éclairée du patient est indispensable.

3.3.2.1. Rattrapage sur le T

- L'intervalle libre entre la fin du traitement de première ligne et la rechute, est le facteur majeur pour prédire le succès de la chirurgie de rattrapage. Chez 92 % des patients qui n'avaient pas d'intervalle libre sans maladie après le traitement initial ou ont développé une deuxième récurrence, le taux de survie globale à 3 ans était <20% (Zafereo, 2009) (NP4). Globalement, la probabilité de survie à 5 ans se situe entre 10 % et 40 % (Zenga, 2018) (NP4). Les résultats de cette étude indiquent que les bons candidats à la chirurgie de rattrapage sont les patients jeunes, avec un intervalle libre supérieur à un an sans maladie après avoir reçu un traitement définitif (Zenga, 2018) (NP4), avec de petites tumeurs récurrentes pour lesquelles il était possible d'obtenir des marges chirurgicales négatives et sans rechute ganglionnaire cervicale avancée.
- Dans les autres cas, les résultats fonctionnels de la chirurgie de rattrapage sont assez bons mais il n'y avait pas d'amélioration de la survie à long terme (Zafereo, 2009) (NP4).
- Pour les tumeurs non résécables au bilan initial, il n'y a pas de données dans la littérature pour recommander une prise en charge chirurgicale sauf cas particuliers.

- Il est recommandé de n'effectuer une chirurgie de rattrapage chez des patients initialement inopérables que dans certains cas exceptionnels de patients en bon état général qui ont eu un intervalle libre et une tumeur qui rechute sur un mode résécable (avis d'experts).
- Il est recommandé d'envisager des traitements alternatifs (traitements médicaux des cancers, ré-irradiation) pour les patients à haut risque (avis d'experts).

3.3.2.2. Rattrapage ganglionnaire

- Il a été rapporté un taux de complications de près de 30 % après curage radical modifié en situation post-radique, celles-ci étant dominées par les infections du site opératoire et les troubles de cicatrisation (15 % et 6 % respectivement), mais également des complications plus graves avec 5 % des patients ayant présenté une hémorragie, 5 % une pneumopathie, 5 % une lymphorrhée cervicale et 1 % une rupture carotidienne (Van Den Bovenkamp, 2017) (NP4).

De plus, d'après les auteurs, le taux de complications est directement lié à l'extension du curage cervical, avec un taux atteignant 46 % si le curage comprenait cinq aires ganglionnaires ou plus. La réalisation d'un curage majore la morbidité de la procédure d'exérèse tumorale, laquelle est déjà importante en situation post-radique.

- Il n'y a pas de données dans la littérature sur la place du curage de rattrapage dans la prise en charge d'une tumeur d'emblée inopérable. La discussion de l'intérêt d'un curage, si le geste est estimé carcinologiquement satisfaisant, doit se discuter au cas par cas en RCP (avis d'experts).

3.3.2.3. Situation de récurrence tumorale en terrain irradié (T et N) avec un statut ganglionnaire cN0 lors du bilan pré-opératoire

- En situation de chirurgie de rattrapage pour un stade rN0, il n'y a pas de donnée de niveau de preuve suffisant pour recommander de faire ou de ne pas faire un curage ganglionnaire. En dehors d'un essai thérapeutique, la décision se fera au cas par cas (avis d'experts).

4. Bibliographie

- Adelstein DJ, Li Y, Adams GL, Wagner H et al.
An intergroup phase III comparison of standard radiation therapy and two schedules of concurrent chemoradiotherapy in patients with unresectable squamous cell head and neck cancer.
J Clin Oncol. 2003 ; 21 : 92-8.
- Ang KK, Zhang Q, Rosenthal DI, Nguyen-Tan PF et al.
Randomized phase III trial of concurrent accelerated radiation plus cisplatin with or without cetuximab for stage III to IV head and neck carcinoma: RTOG 0522.
J Clin Oncol. 2014 ; 32 : 2940-50.
- Argiris A, Heron DE, Smith RP, Kim S et al.
Induction docetaxel, cisplatin, and cetuximab followed by concurrent radiotherapy, cisplatin, and cetuximab and maintenance cetuximab in patients with locally advanced head and neck cancer.
J Clin Oncol. 2010 ; 28 : 5294-300.
- Armand JP, Couteau C.
Chemotherapy in head and neck cancer.
Eur J Cancer. 1995 ; 31A (5) : 819-22.
- Basheeth N, O'Leary G, Sheahan P.
Pharyngocutaneous fistula after salvage laryngectomy: impact of interval between radiotherapy and surgery, and performance of bilateral neck dissection.
Head Neck. 2014 ; 36 : 580-4.
- Bauml J, Seiwert TY, Pfister DG, Worden F et al.
Pembrolizumab for Platinum- and Cetuximab-Refractory Head and Neck Cancer: Results From a Single-Arm, Phase II Study.
J Clin Oncol. 2017 ; 35 : 1542-9.
- Bernier J, D'Amico C, Ozsahin M, Matuszewska K et al.
Postoperative irradiation with or without concomitant chemotherapy for locally advanced head and neck cancer.
N Engl J Med 2004 ; 350 : 1945-52.
- Bernier J, Cooper JS, Pajak TF, et al.
Defining risk levels in locally advanced head and neck cancers: a comparative analysis of concurrent postoperative radiation plus chemotherapy trials of the EORTC (#22931) and RTOG (# 9501).
Head Neck. 2005 ; 27 (10) : 843-850.
- Biau J, Lapeyre M, Troussier I, Budach W et al.
Selection of lymph node target volumes for definitive head and neck radiation therapy: a 2019 Update.
Radiother Oncol. 2019 ; 134 : 1-9.
- Birkeland AC, Rosko AJ, Issa MR, Shuman AG et al.
Occult Nodal Disease Prevalence and Distribution in Recurrent Laryngeal Cancer Requiring Salvage Laryngectomy.
Otolaryngol Head Neck Surg. 2016 ; 154 : 473-9.
- Boisselier P, Racadot S, Thariat J, Graff P et al.
Intensity-modulated radiotherapy of head and neck cancers. Dose constraint for spinal cord and brachial plexus.
Cancer Radiother. 2016 ; 20 : 459-66.
- Bonner JA, Harari PM, Giralt J, Azarnia N et al.
Radiotherapy plus cetuximab for squamous-cell carcinoma of the head and neck.
N Engl J Med. 2006 ; 354 : 567-78.
- Bonner JA, Harari PM, Giralt J, Cohen RB et al.
Radiotherapy plus cetuximab for locoregionally advanced head and neck cancer: 5-year survival data from a phase 3 randomised trial, and relation between cetuximab-induced rash and survival.
Lancet Oncol. 2010 ; 11 : 21-8.
- Bourhis J, Rivera F, Mesia R, Awada A et al.
Phase I/II study of cetuximab in combination with cisplatin or carboplatin and fluorouracil in patients with recurrent or metastatic squamous cell carcinoma of the head and neck.
J Clin Oncol. 2006 ; 24 : 2866-72.
- Bourhis J, Sire C, Graff P, Grégoire V et al.
Concomitant chemoradiotherapy versus acceleration of radiotherapy with or without concomitant chemotherapy in locally advanced head and neck carcinoma (GORTEC 99-02): an open-label phase 3 randomised trial.
Lancet Oncol. 2012 ; 13 : 145-53.
- Brouwer J, de Bree R, Comans EFI, Akarriou M et al.
Improved detection of recurrent laryngeal tumor after radiotherapy using (18)FDG-PET as initial method.
Radiother Oncol. 2008 ; 87 : 217-20.
- Burtneß B, Harrington KJ, Greil R, Soulières D et al.

Pembrolizumab alone or with chemotherapy versus cetuximab with chemotherapy for recurrent or metastatic squamous cell carcinoma of the head and neck (KEYNOTE-048): a randomised, open-label, phase 3 study.

Lancet. 2019 ; 394 : 1915–28.

- Calais G, Alfonsi M, Bardet E, Sire C et al.
Randomized trial of radiation therapy versus concomitant chemotherapy and radiation therapy for advanced-stage oropharynx carcinoma.
J Natl Cancer Inst. 1999 ; 91 : 2081–6.
- Chao KSC, Apisarnthanarax S, Ozyigit G.
Practical Essentials of Intensity Modulated Radiation Therapy.
Lippincott Williams & Wilkins ; 2005.
- Clavel M, Vermorken JB, Cognetti F, Cappelaere P et al.
Randomized comparison of cisplatin, methotrexate, bleomycin and vincristine (CABO) versus cisplatin and 5-fluorouracil (CF) versus cisplatin (C) in recurrent or metastatic squamous cell carcinoma of the head and neck. A phase III study of the EORTC Head and Neck Cancer Cooperative Group.
Ann Oncol. 1994 ; 5 : 521–6.
- Cooper JS, Pajak TF, Forastiere AA, Jacobs J et al.
Postoperative concurrent radiotherapy and chemotherapy for high-risk squamous-cell carcinoma of the head and neck.
N Engl J Med. 2004 ; 350 : 1937–44.
- Dagan R, Morris CG, Kirwan JM, Werning JW et al.
Elective neck dissection during salvage surgery for locally recurrent head and neck squamous cell carcinoma after radiotherapy with elective nodal irradiation.
Laryngoscope. 2010 ; 120 : 945–52.
- De Bree R, Castelijns JA, Hoekstra OS, Leemans CR.
Advances in imaging in the work-up of head and neck cancer patients.
Oral Oncology. 2009 ; 45 : 930–5.
- De Bree R, Ljumanovic R, Hazewinkel MJ, Witte BI, Castelijns JA.
Radiologic extranodal spread and matted nodes: Important predictive factors for development of distant metastases in patients with high-risk head and neck cancer.
Head Neck. 2016 ; 38 Suppl 1 : E1452-E1458.
- Decker DA, Drelichman A, Jacobs J, Hoschner J et al.
Adjuvant chemotherapy with cis-diamminodichloroplatinum II and 120-hour infusion 5-fluorouracil in Stage III and IV squamous cell carcinoma of the head and neck.
Cancer. 1983 ; 51 : 1353–5.
- Denis F, Garaud P, Bardet E, Alfonsi M et al.
Final results of the 94-01 French Head and Neck Oncology and Radiotherapy Group randomized trial comparing radiotherapy alone with concomitant radiochemotherapy in advanced-stage oropharynx carcinoma.
J Clin Oncol. 2004 ; 22 : 69–76.
- Duprez F, Berwouts D, De Neve W, Bonte K et al.
Distant metastases in head and neck cancer.
Head Neck. 2017 ; 39 : 1733–43.
- Egloff AM, Lee J-W, Langer CJ, Quon H et al.
Phase II study of cetuximab in combination with cisplatin and radiation in unresectable, locally advanced head and neck squamous cell carcinoma: Eastern cooperative oncology group trial E3303.
Clin Cancer Res. 2014 ; 20 : 5041–51.
- Eisbruch A, Harris J, Garden AS, Chao CKS et al.
Multi-institutional trial of accelerated hypofractionated intensity-modulated radiation therapy for early-stage oropharyngeal cancer (RTOG 00-22).
Int J Radiat Oncol Biol Phys. 2010 ; 76 : 1333–8.
- Farrag TY, Lin FR, Cummings CW, et al.
Importance of routine evaluation of the thyroid gland prior to open partial laryngectomy.
Arch Otolaryngol Head Neck Surg. 2006 ; 132 (10) : 1047-1051.
- Forastiere AA, Metch B, Schuller DE, Ensley JF et al.
Randomized comparison of cisplatin plus fluorouracil and carboplatin plus fluorouracil versus methotrexate in advanced squamous-cell carcinoma of the head and neck: a Southwest Oncology Group study.
J Clin Oncol. 1992 ; 10 : 1245–51.
- Forastiere AA, Zhang Q, Weber RS, Maor MH et al.
Long-term results of RTOG 91-11: a comparison of three nonsurgical treatment strategies to preserve the larynx in patients with locally

advanced larynx cancer.

J Clin Oncol. 2013 ; 31 : 845–52.

- Fulcher CD, Haigentz M, Ow TJ, Education Committee of the American Head and Neck Society (AHNS).
AHNS Series: Do you know your guidelines? Principles of treatment for locally advanced or unresectable head and neck squamous cell carcinoma.
Head Neck. 2018 ; 40 : 676–86.
- Genet D, Cupissol D, Calais G, Bontemps P et al.
Docetaxel plus 5-fluorouracil in locally recurrent and/or metastatic squamous cell carcinoma of the head and neck: a phase II multicenter study.
Am J Clin Oncol. 2004 ; 27 : 472–6.
- Gibson MK, Li Y, Murphy B, Hussain MHA et al.
Randomized phase III evaluation of cisplatin plus fluorouracil versus cisplatin plus paclitaxel in advanced head and neck cancer (E1395): an intergroup trial of the Eastern Cooperative Oncology Group.
J Clin Oncol. 2005 ; 23 : 3562–7.
- Gillison ML, Trotti AM, Harris J, Eisbruch A et al.
Radiotherapy plus cetuximab or cisplatin in human papillomavirus-positive oropharyngeal cancer (NRG Oncology RTOG 1016): a randomised, multicentre, non-inferiority trial.
Lancet. 2019 ; 393 : 40–50.
- Graff P, Woisard V, Racadot S, Thariat J et al.
Head and neck intensity-modulated radiation therapy: Normal tissues dose constraints. Pharyngeal constrictor muscles and larynx.
Cancer Radiother. 2016 ; 20 : 452–8.
- Grégoire V, Evans M, Le Q-T, Bourhis J et al.
Delineation of the primary tumour Clinical Target Volumes (CTV-P) in laryngeal, hypopharyngeal, oropharyngeal and oral cavity squamous cell carcinoma: AIRO, CACA, DAHANCA, EORTC, GEORCC, GORTEC, HKNPCSG, HNCIG, IAG-KHT, LPRHHT, NCIC CTG, NCRI, NRG Oncology, PHNS, SBRT, SOMERA, SRO, SSHNO, TROG consensus guidelines.
Radiother Oncol. 2018 ; 126 : 3–24.
- Guigay J, Fayette J, Dillies AF, Sire C et al.
Cetuximab, docetaxel, and cisplatin as first-line treatment in patients with recurrent or metastatic head and neck squamous cell carcinoma: a multicenter, phase II GORTEC study.
Ann Oncol. 2015 ; 26 : 1941–7.
- Guimas V, Thariat J, Graff-Cailleau P, Boisselier P et al.
Intensity modulated radiotherapy for head and neck cancer, dose constraint for normal tissue: Cochlea vestibular apparatus and brainstem.
Cancer Radiother. 2016 ; 20 : 475–83.
- Haerle SK, Schmid DT, Ahmad N, Hany TF, Stoeckli SJ.
The value of (18)F-FDG PET/CT for the detection of distant metastases in high-risk patients with head and neck squamous cell carcinoma.
Oral Oncol. 2011 ; 47 (7) : 653-659.
- Hansen EK, Roach M.
Handbook of Evidence-Based Radiation Oncology.
New York, NY : Springer Science+Business Media, LLC ; 2010.
- Hasan Z, Dwivedi RC, Gunaratne DA, Virk SA et al.
Systematic review and meta-analysis of the complications of salvage total laryngectomy.
Eur J Surg Oncol. 2017 ; 43 : 42–51.
- Heerink WJ, de Bock GH, de Jonge GJ, Groen HJM et al.
Complication rates of CT-guided transthoracic lung biopsy: meta-analysis.
Eur Radiol. 2017 ; 27 : 138–48.
- Hosni A, Huang SH, Xu W, Su J et al.
Distant Metastases Following Postoperative Intensity-Modulated Radiotherapy for Oral Cavity Squamous Cell Carcinoma.
JAMA Otolaryngol Head Neck Surg. 2017 ; 143 : 368–75.
- Isles MG, McConkey C, Mehanna HM.
A systematic review and meta-analysis of the role of positron emission tomography in the follow up of head and neck squamous cell carcinoma following radiotherapy or chemoradiotherapy.
Clin Otolaryngol. 2008 ; 33 : 210–22.
- Jacobs C, Lyman G, Velez-García E, Sridhar KS et al.
A phase III randomized study comparing cisplatin and fluorouracil as single agents and in combination for advanced squamous cell carcinoma of the head and neck.
J Clin Oncol. 1992 ; 10 : 257–63.
- Jacobs JR, Ahmad K, Casiano R, Schuller DE et al.
Implications of positive surgical margins.
Laryngoscope. 1993 ; 103 (1 Pt 1) : 64–8.

- Janoray G, Pointreau Y, Garaud P, Chapet S et al.
Long-term Results of a Multicenter Randomized Phase III Trial of Induction Chemotherapy With Cisplatin, 5-fluorouracil, ± Docetaxel for Larynx Preservation.
J Natl Cancer Inst. 2016 ; 108.
- Janot F, de Raucourt D, Benhamou E, et al.
Randomized trial of postoperative reirradiation combined with chemotherapy after salvage surgery compared with salvage surgery alone in head and neck carcinoma.
J Clin Oncol. 2008 ; 26 (34) : 5518-5523.
- Kies MS, Holsinger FC, Lee JJ, William WN et al.
Induction chemotherapy and cetuximab for locally advanced squamous cell carcinoma of the head and neck: results from a phase II prospective trial.
J Clin Oncol. 2010 1 ; 28 : 8-14.
- Kotwall C, Sako K, Razack MS, Rao U.
Metastatic patterns in squamous cell cancer of the head and neck.
Am J Surg. 1987 ; 154 : 439-42.
- Kuperman DI, Auethavekiat V, Adkins DR, Nussenbaum B et al.
Squamous cell cancer of the head and neck with distant metastasis at presentation.
Head Neck. 2011 ; 33 : 714-8.
- Lacas B, Bourhis J, Overgaard J, Zhang Q et al.
Role of radiotherapy fractionation in head and neck cancers (MARCH): an updated meta-analysis.
Lancet Oncol. 2017 ; 18 : 1221-37.
- Lapeyre M, Toledano I, Bourry N, Bailly C et al.
Target volume delineation for head and neck cancer intensity-modulated radiotherapy.
Cancer Radiother. 2011 ; 15 : 466-72.
- Lapeyre M, Biau J, Racadot S, Moreira JF et al.
Radiotherapy for oral cavity cancers.
Cancer Radiother. 2016 ; 20 Suppl : S116-125.
- Lee AW, Ng WT, Pan JJ, Poh SS et al.
International guideline for the delineation of the clinical target volumes (CTV) for nasopharyngeal carcinoma.
Radiother Oncol. 2018 ; 126 : 25-36.
- Lefebvre JL, Pointreau Y, Rolland F, Alfonsi M et al.
Induction chemotherapy followed by either chemoradiotherapy or bioradiotherapy for larynx preservation: the TREMPIN randomized phase II study.
J Clin Oncol. 2013 ; 31 : 853-9.
- León X, Pedemonte G, García J, López M.
Elective treatment of the neck for second primary tumors of the head and neck.
Eur Arch Otorhinolaryngol. 2014 ; 271 : 1187-90.
- León X, Quer M, Orús C, del Prado Venegas M, López M.
Distant metastases in head and neck cancer patients who achieved loco-regional control.
Head Neck. 2000 ; 22 (7) : 680-686.
- Leto CJ, Sharbel D, Wang CW, Bone TM et al.
Workup of Suspected Chest Metastases on 18F-FDG-PET/CT in Head and Neck Cancer: Worth the Wait?
Ear Nose Throat J. 2019 ; 98 : 158-64.
- Liauw SL, Mancuso AA, Morris CG, Amdur RJ et al.
Definitive radiotherapy for head-and-neck cancer with radiographically positive retropharyngeal nodes: incomplete radiographic response does not necessarily indicate failure.
Int J Radiat Oncol Biol Phys. 2006 ; 66 : 1017-21.
- Locatello LG, Mastronicola R, Cortese S, Beulque E, Salleron J, Gallo O, Dolivet G.
Estimating the risks and benefits before salvage surgery for recurrent head and neck squamous cell carcinoma.
Eur J Surg Oncol. 2021 Jul ; 47 (7) : 1718-1726.
- Lupato V, Giacomarra V, Alfieri S, Fanetti G, Polesel J.
Prognostic factors in salvage surgery for recurrent head and neck cancer : A systematic review and meta-analysis.
Crit Rev Oncol Hematol. 2022 Jan ; 169 : 103550.
- Machtay M, Natwa M, Andrej J, Hyslop T et al.
Pretreatment FDG-PET standardized uptake value as a prognostic factor for outcome in head and neck cancer.
Head Neck. 2009 ; 31 : 195-201.
- Maeda M, Yamashita T, Matsunobu T, Araki K et al.
Outpatient oral chemotherapy with S-1 for unresectable or distant metastatic head and neck cancer.
Anticancer Res. 2013 ; 33 : 3285-9.
- Mehanna H, Robinson M, Hartley A, Kong A et al.
Radiotherapy plus cisplatin or cetuximab in low-risk human papillomavirus-positive oropharyngeal cancer (De-ESCALaTE HPV): an open-label

randomised controlled phase 3 trial.

Lancet. 2019 05 ; 393 (10166) : 51–60.

- Merlano MC, Denaro N, Galizia D, Garrone O.
How I treat squamous ENT cancer.
ESMO Open. 2019 ; 4 (Suppl 2) : e000542.
- Mesía R, Vázquez S, Grau JJ, García-Sáenz JA et al.
A Phase 2 Open Label, Single-Arm Trial to Evaluate the Combination of Cetuximab Plus Taxotere, Cisplatin, and 5-Fluorouracil as an Induction Regimen in Patients With Unresectable Squamous Cell Carcinoma of the Head and Neck.
Int J Radiat Oncol Biol Phys. 2016 1 ; 94 : 289–96.
- Mesurole B, Mignon F, Meingan P, Domenge C et al.
Head and neck cancer patients with pulmonary nodules: value and role of CT-guided transthoracic needle aspiration biopsies.
Head Neck. 2003 ; 25 : 889–94.
- Morimoto K, Demizu Y, Hashimoto N, Mima M et al.
Particle radiotherapy using protons or carbon ions for unresectable locally advanced head and neck cancers with skull base invasion.
Jpn J Clin Oncol. 2014 ; 44 : 428–34.
- Nakahara S, Takenaka Y, Ogawa K, Nishiike S et al.
Phase II study of docetaxel, cisplatin, and concurrent radiation followed by platinum-based adjuvant chemotherapy for technically unresectable, locally advanced head and neck squamous cell carcinoma.
Int J Clin Oncol. 2016 ; 21 : 1030–7.
- Nishijima W, Takooda S, Tokita N, Takayama S et al.
Analyses of distant metastases in squamous cell carcinoma of the head and neck and lesions above the clavicle at autopsy.
Arch Otolaryngol Head Neck Surg. 1993 ; 119 : 65–8.
- Nutting CM, Morden JP, Harrington KJ, Urbano TG et al.
Parotid-sparing intensity modulated versus conventional radiotherapy in head and neck cancer (PARSPORT): a phase 3 multicentre randomised controlled trial.
Lancet Oncol. 2011 ; 12 : 127–36.
- Ojiri H, Mendenhall WM, Stringer SP, Johnson PL et al.
Post-RT CT results as a predictive model for the necessity of planned post-RT neck dissection in patients with cervical metastatic disease from squamous cell carcinoma.
Int J Radiat Oncol Biol Phys. 2002 1 ; 52 : 420–8.
- Paccagnella A, Orlando A, Marchiori C, et al.
Phase III trial of initial chemotherapy in stage III or IV head and neck cancers: a study by the Gruppo di Studio sui Tumori della Testa e del Collo.
J Natl Cancer Inst. 1994 ; 86 (4) : 265-272.
- Paydarfar JA, Birkmeyer NJ.
Complications in head and neck surgery: a meta-analysis of postlaryngectomy pharyngocutaneous fistula.
Arch Otolaryngol Head Neck Surg. 2006 ; 132 : 67–72.
- Peyrade F, Cupissol D, Geoffrois L, Rolland F et al.
Systemic treatment and medical management of metastatic squamous cell carcinoma of the head and neck: review of the literature and proposal for management changes.
Oral Oncol. 2013 ; 49 : 482–91.
- Pignon JP, Bourhis J, Domenge C, Designé L.
Chemotherapy added to locoregional treatment for head and neck squamous-cell carcinoma: three meta-analyses of updated individual data. MACH-NC Collaborative Group. Meta-Analysis of Chemotherapy on Head and Neck Cancer.
Lancet. 2000 ; 355 (9208) : 949-955.
- Pignon JP, le Maître A, Maillard E, Bourhis J; MACH-NC Collaborative Group.
Meta-analysis of chemotherapy in head and neck cancer (MACH-NC): an update on 93 randomised trials and 17,346 patients.
Radiother Oncol. 2009 ; 92 (1) : 4-14.
- Pointreau Y, Lizée T, Bensadoun R-J, Boisselier P et al.
Intensity-modulated radiotherapy for head and neck cancer. Dose constraint for salivary gland and mandible.
Cancer Radiother. 2016 ; 20 : 445–51.
- Prendes BL, Aubin-Pouliot A, Egbert N, Ryan WR.
Elective lymphadenectomy during salvage for locally recurrent head and neck squamous cell carcinoma after radiation.
Otolaryngol Head Neck Surg. 2014 ; 151 : 462–7.
- Rosko A, Birkeland A, Shuman A, Prince M et al.
Positron emission tomography-CT prediction of occult nodal metastasis in recurrent laryngeal cancer.
Head Neck. 2017 ; 39 : 980–7.
- Sadighi S, Keyhani A, Harirchi I, Garajei A et al.
Neoadjuvant Chemotherapy for Locally Advanced Squamous Carcinoma of Oral Cavity: a Pilot Study.
Acta Med Iran. 2015 ; 53 : 380–6.
- Sahu P, Patil VM, Joshi A, Noronha V et al.

Neoadjuvant chemotherapy and surgical margin in technically unresectable buccal mucosa cancers.

Oral Oncol. 2015 ; 51 : e91-92.

- Sanabria A, Silver CE, Olsen KD, Medina JE et al.
Is elective neck dissection indicated during salvage surgery for head and neck squamous cell carcinoma?
Eur Arch Otorhinolaryngol. 2014 ; 271 : 3111-9.
- Schmaltz H, Borel C, Ciftci S, Takeda-Raguin C et al.
Induction chemotherapy before surgery for unresectable head and neck cancer.
B-ENT. 2016 ; 12 : 29-32.
- Seiwert TY, Cohen EE.
State-of-the-art management of locally advanced head and neck cancer.
Br J Cancer. 2005 ; 92 (8) : 1341-1348.
- Silverman DA, Puram SV, Rocco JW, Old MO et al.
Salvage laryngectomy following organ-preservation therapy - An evidence-based review.
Oral Oncol. 2019 ; 88 : 137-44.
- Solares CA, Fritz MA, Esclamado RM.
Oncologic effectiveness of selective neck dissection in the N0 irradiated neck.
Head Neck. 2005 ; 27 : 415-20.
- Tahara M, Araki K, Okano S, Kiyota N et al.
Phase I trial of combination chemotherapy with docetaxel, cisplatin and S-1 (TPS) in patients with locally advanced or recurrent/metastatic head and neck cancer.
Ann Oncol. 2011 ; 22 : 175-80.
- Tahara M, Kiyota N, Mizusawa J, Nakamura K et al.
Phase II trial of chemoradiotherapy with S-1 plus cisplatin for unresectable locally advanced head and neck cancer (JCOG0706).
Cancer Sci. 2015 ; 106 : 726-33.
- Tao Y, Auferin A, Sire C, Martin L et al.
Improved Outcome by Adding Concurrent Chemotherapy to Cetuximab and Radiotherapy for Locally Advanced Head and Neck Carcinomas: Results of the GORTEC 2007-01 Phase III Randomized Trial.
J Clin Oncol. 2018 ; JCO2017762518.
- Teknos TN, Grecula J, Agrawal A, Old MO et al.
A phase 1 trial of Vorinostat in combination with concurrent chemoradiation therapy in the treatment of advanced staged head and neck squamous cell carcinoma.
Invest New Drugs. 2019 ; 37 : 702-10.
- Temam S, Koka V, Mamelle G, Julieron M et al.
Treatment of the N0 neck during salvage surgery after radiotherapy of head and neck squamous cell carcinoma.
Head Neck. 2005 ; 27 : 653-8.
- Thariat J, Racadot S, Pointreau Y, Boisselier P et al.
Intensity-modulated radiotherapy of head and neck cancers: Dose effects on the ocular, orbital and eyelid structures.
Cancer Radiother. 2016 ; 20 : 467-74.
- Van Den Bovenkamp K, Noordhuis MG, Oosting SF, van der Laan BF a. M et al.
Clinical outcome of salvage neck dissections in head and neck cancer in relation to initial treatment, extent of surgery and patient factors.
Clin Otolaryngol. 2017 ; 42 : 693-700.
- Van der Putten L, de Bree R, Kuik DJ, Rietveld DHF et al.
Salvage laryngectomy: oncological and functional outcome.
Oral Oncol. 2011 ; 47 : 296-301.
- Vermorken JB, Mesia R, Rivera F, Remenar E et al.
Platinum-based chemotherapy plus cetuximab in head and neck cancer.
N Engl J Med. 2008 ; 359 : 1116-27.
- Vermorken JB, Remenar E, van Herpen C, Gorlia T et al.
Cisplatin, fluorouracil, and docetaxel in unresectable head and neck cancer.
N Engl J Med. 2007 ; 357 : 1695-704.
- Weiss J, Gilbert J, Deal AM, Weissler M et al.
Induction chemotherapy with carboplatin, nab-paclitaxel and cetuximab for at least N2b nodal status or surgically unresectable squamous cell carcinoma of the head and neck.
Oral Oncol. 2018 ; 84 : 46-51.
- Yao M, Smith RB, Graham MM, Hoffman HT et al.
The role of FDG PET in management of neck metastasis from head-and-neck cancer after definitive radiation treatment.
Int J Radiat Oncol Biol Phys. 2005 ; 63 : 991-9.

- Zafereo ME, Hanasono MM, Rosenthal DI, Sturgis EM et al.
The role of salvage surgery in patients with recurrent squamous cell carcinoma of the oropharynx.
Cancer. 2009 ; 115 : 5723-33.
- Zenga J, Gross J, Fowler S, et al.
Salvage of recurrence after surgery and adjuvant therapy: A systematic review.
Am J Otolaryngol. 2018 ; 39 (2) : 223-227.