

Maladie oligométastatique synchrone dans le cancer bronchique non à petites cellules

Cette référence de bonnes pratiques cliniques, dont l'utilisation s'effectue sur le fondement des principes déontologiques d'exercice personnel de la médecine, a été élaborée par un groupe de travail pluridisciplinaire de professionnels de santé des Dispositifs Spécifiques Régionaux du Cancer de Bourgogne-Franche-Comté (OncoBFC), du Grand Est (NEON) et d'Île-de-France (ONCORIF), en tenant compte des recommandations et réglementations nationales, conformément aux données acquises de la science au 16 mai 2024.

1. Généralités

1.1. Définition de la maladie oligométastatique

(Mentink, 2021)

- Patient présentant un **nombre maximal de 5 métastases et 3 sites secondaires** (Dingemans, 2019 ; Hellman, 1995 ; Weichselbaum, 2011) à un cancer bronchique non à petites cellules. Les adénopathies médiastinales ne sont pas comptées comme un site à part.
- La découverte de ces métastases peut être :
 - synchrone de la découverte de la tumeur primitive : intervalle inférieur à 6 mois
 - métachrone : dans un temps supérieur à 6 mois après le diagnostic de la tumeur primitive.
- Les **principaux sites oligométastatiques** sont :
 - les surrénales et le cerveau
 - le poumon
 - les os
 - le foie (à confirmer par une IRM).
Les atteintes méningées, les épanchements pleuraux, péricardiques et ascitiques, la moelle osseuse ne font pas partie de la définition.
- **Fréquence** des stades oligométastatiques au diagnostic (Jabbour, 2011 ; Ambrogi, 2001 ; Mordant, 2012 ; De Pas, 2007) :
 - 7 % dans les séries anciennes
 - 0,66 % à 1 % si confirmées par PET-Scan.
Compte-tenu de cette rareté, la plupart des études sont rétrospectives (Ashworth, 2013).
Cependant, certaines études plus récentes retrouvent des incidences plus élevées de patients oligométastatiques (No Hj, 2022 ; Tjong, 2021 ; Parikh, 2014 ; Torok, 2017).
- Une augmentation de la survie sans progression a été montrée lorsqu'un traitement radical est ajouté au traitement systémique (2 études randomisées de petites tailles (49 et 29 patients)) (Gomez, 2016 ; Gomez, 2019 ; Lyengar, 2018)
- L'adjonction, chez les patients ayant une mutation de l'*EGFR*, aux inhibiteurs de tyrosine kinase (ITK) d'un traitement par radiothérapie stéréotaxique dès le diagnostic augmente la survie sans progression et la survie globale (essai SINDAS, 136 patients (Wang, 2022)).
- **Cette référence est donc essentiellement basée sur des avis d'experts.**
- La revue générale de Mentink (2021) sur la maladie oligométastatique reprend les aspects cliniques, pronostiques, biologiques et thérapeutiques.

1.2. Nouvelle stadification (8^{ème} édition UICC)

(Eberhardt, 2015)

- **Distinction des stades métastatiques :**
 - M1a : ne peuvent répondre à la définition de "maladie oligométastatique" en cas d'épanchement pleural ou péricardique ou de localisations pulmonaires contralatérales multiples qui ne peuvent faire toutes l'objet d'un traitement radical.
 - métastases pulmonaires contralatérales ou bilatérales
 - pleurales
 - péricardiques
 - M1b : métastase unique dans un site unique
 - M1c : plusieurs métastases dans un site unique ou dans plusieurs sites.
- Le pronostic ne dépend pas tant de l'organe intéressé mais du caractère unique ou multiple des métastases.
- Les localisations T3 (métastases dans le même lobe) ou T4 (métastases dans 2 lobes en ipsilatéral) ne doivent pas être comptées comme un site métastatique mais peuvent influencer la possibilité d'un traitement radical.

1.3. Facteurs pronostiques

(Frost, 2018 ; Gomez, 2012 ; Collaud, 2012 ; Salah, 2012 ; Inoue 2010 ; Yano, 2010 ; Villarreal-Garza 2013)

- La décision de la RCP doit tenir compte :
 - du Performans Status (PS) et de l'âge
 - du nombre de sites métastatiques (1-2 vs 3-5)
 - du T et N de la tumeur primitive
 - du traitement radical éventuel de la tumeur primitive et des sites métastatiques
 - du type histologique
 - du délai de survenue des métastases (les métachrones ayant un meilleur pronostic que les métastases synchrones).
- L'existence ou non d'un envahissement ganglionnaire médiastinal va conditionner la prise en charge mais aussi le pronostic (Casiraghi, 2020).
- On peut identifier 3 groupes pronostiques (Ashworth, 2014) :
 - groupe à faible risque avec atteinte métachrone (taux de survie à 5 ans : 47,8 %)
 - groupe à risque intermédiaire avec atteinte oligométastatique synchrone et statut N0 (taux de survie à 5 ans : 36,2 %)
 - groupe à haut risque avec atteinte oligométastatique synchrone et statut N1-2 (taux de survie à 5 ans : 13,8 %).
- Une tumeur primitive T1a, une histologie adénocarcinomeuse, un statut ganglionnaire médiastinal N0 N1 plutôt que N2, une localisation métastatique unique, un bon PS (0-1) sont associés à un meilleur pronostic.

2. Bilan d'extension

(Dingemans, 2019)

- **TEP-TDM** : pour les ganglions médiastinaux, une confirmation histologique est requise si elle influence le traitement.
- **IRM cérébrale** (ou si contre-indication, scanner cérébral injecté est une option) : une confirmation histologique est requise (sauf avis contraire de la RCP (balance bénéfices/risques mauvaise)).
- Exploration médiastinale guidée par le TEP (EBUS plus fréquemment que médiastinoscopie) si impact thérapeutique.

3. Principes généraux de traitement

(Arrieta, 2019 ; Chen, 2022 ; Gomez, 2016 ; Gomez, 2019 ; Lyengar, 2018 ; Wang, 2022)

3.1. Métastases synchrones

- Sans addiction oncogénique :
 - traitement systémique essentiel (Cf. **CBNPC de stade IV**)
 - associé à un traitement ablatif pour augmenter le bénéfice de survie (concomitant ou postérieur).
- Avec addiction oncogénique : traitement ciblé adapté associé au traitement ablatif local. La séquence optimale n'est pas déterminée mais devra être relativement précoce.

3.2. Métastases métachrones

- Sans addiction oncogénique :
 - traitement ablatif local
 - traitement systémique à discuter en RCP. La vérification histologique doit être prise en compte et recommandée autant que possible.
- Avec addiction oncogénique :
 - traitement ablatif local avec poursuite du traitement systémique
 - un prélèvement (curateur ou diagnostique) sera à privilégier pour dépister des mutations de résistance.

3.3. Traitement local ablatif

- Chirurgie ou radiothérapie stéréotaxique à privilégier.
- Techniques de radiologie interventionnelle : possibles mais doivent bénéficier d'une évaluation prospective de leur efficacité et de leur tolérance.

4. Métastases pulmonaires isolées

4.1. Classification

- D'après la **classification TNM 8^{ème} édition** basée sur les recommandations de stadification de l'**International Association for the Study of Lung Cancer (IASLC)**, la stadification des localisations secondaires pulmonaires est la suivante (Travis, 2016) :
 - **T3** : nodule(s) supplémentaire(s) tumoral(ux) séparé(s) dans le même lobe que la tumeur primitive
 - **T4** : nodule(s) tumoral(ux) séparé(s) dans un lobe homolatéral différent de celui de la tumeur primitive
 - **M1a** : nodules tumoraux séparés dans le poumon controlatéral.
- Pour distinguer s'il s'agit d'une métastase de la tumeur primitive ou d'un deuxième cancer synchrone, les critères classiques de Martini ont été revus concernant la classification des cancers avec de multiples sites pulmonaires (Detterbeck, 2016).
- Des critères permettent de distinguer des seconds primitifs des métastases (Cf. Annexes).

4.2. Traitement

(Detterbeck, 2016)

- En cas de T3 ou T4 : chirurgie si elle est possible après chimiothérapie d'induction éventuelle (en fonction du N) ou suivie de chimiothérapie plus ou moins immunothérapie ou immunothérapie seule selon PDL1.
- Si présence de métastases à distance M1a :
 - chirurgie de la tumeur primitive si stade I ou II puis chirurgie du nodule controlatéral
 - ou radiothérapie stéréotaxique ou éventuellement radio-fréquence
 - une chimiothérapie d'induction plus ou moins immunothérapie ou immunothérapie seule selon PD-L1 est à discuter.
- Si tumeur primitive de stade IIIA :
 - radiochimiothérapie concomitante
 - et traitement du nodule isolé par radiothérapie stéréotaxique ou radio-fréquence ou chirurgie
 - une immunothérapie de maintenance pourra être discutée en RCP.
- Possibilité d'un traitement radical chez les patients n'ayant qu'une seule métastase ou 2, voire 3 (Peters, 2012 ; Baydoun, 2022).
- Le caractère "primitifs multiples" ou "métastatiques" des cancers du poumon ne modifie pas le pronostic après résection chirurgicale (Riquet, 2008).
- Le pronostic est lié :
 - au caractère complet de l'exérèse
 - à l'importance de la résection nécessaire
 - à une taille supérieure à 31 mm de la plus grosse localisation
 - à l'envahissement ganglionnaire intrapulmonaire ou médiastinal
 - à l'existence d'embolies tumorales vasculaires.

5. Métastases cérébrales isolées

- Cf. Référentiel ANOCEF Métastases cérébrales.
- Cf. Référence Métastases cérébrales des cancers bronchiques.

6. Métastases surrénaliennes isolées

(Tanvetyanon, 2008 ; Lopez Guerra, 2012 ; Raz, 2011 ; Howell, 2013 ; Celik, 2017 ; Chance, 2017).

- Une biopsie est obligatoire pour éliminer les incidentalomes.
- Si métastase surrénalienne unique et cancer bronchique de stade I ou II : résection bifocale :
 - soit par voie laparoscopique
 - soit en chirurgie ouverte avec curage ganglionnaire.
- Si cancer bronchique de stade IIIAN2 "non bulky" :
 - chimioradiothérapie concomitante suivie selon le résultat d'une intervention sur la surrénale.
- Si la situation clinique n'est pas en faveur d'une chirurgie : radiothérapie stéréotaxique.

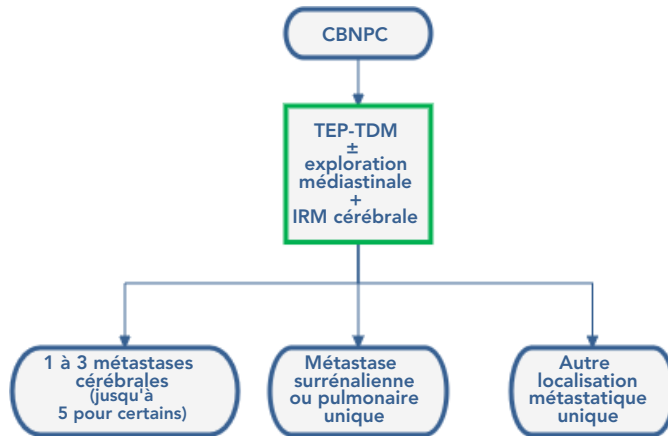
7. Localisations extra-cérébrales, extra-pulmonaires et extra-surréaliennes

(Mehta, 2004)

- Les métastases isolées dans d'autres organes que le cerveau, les surrénales ou les poumons, représentent des cas de figures plus rares (Salah, 2012) : os, foie, rein et rate.
- Pour l'os, l'ajout d'une radiothérapie stéréotaxique (SBRT) en complément du traitement standard chez les patients atteints d'une tumeur solide (cancer du sein, de la prostate et du poumon) avec 1 à 3 métastases osseuses est en cours d'évaluation.

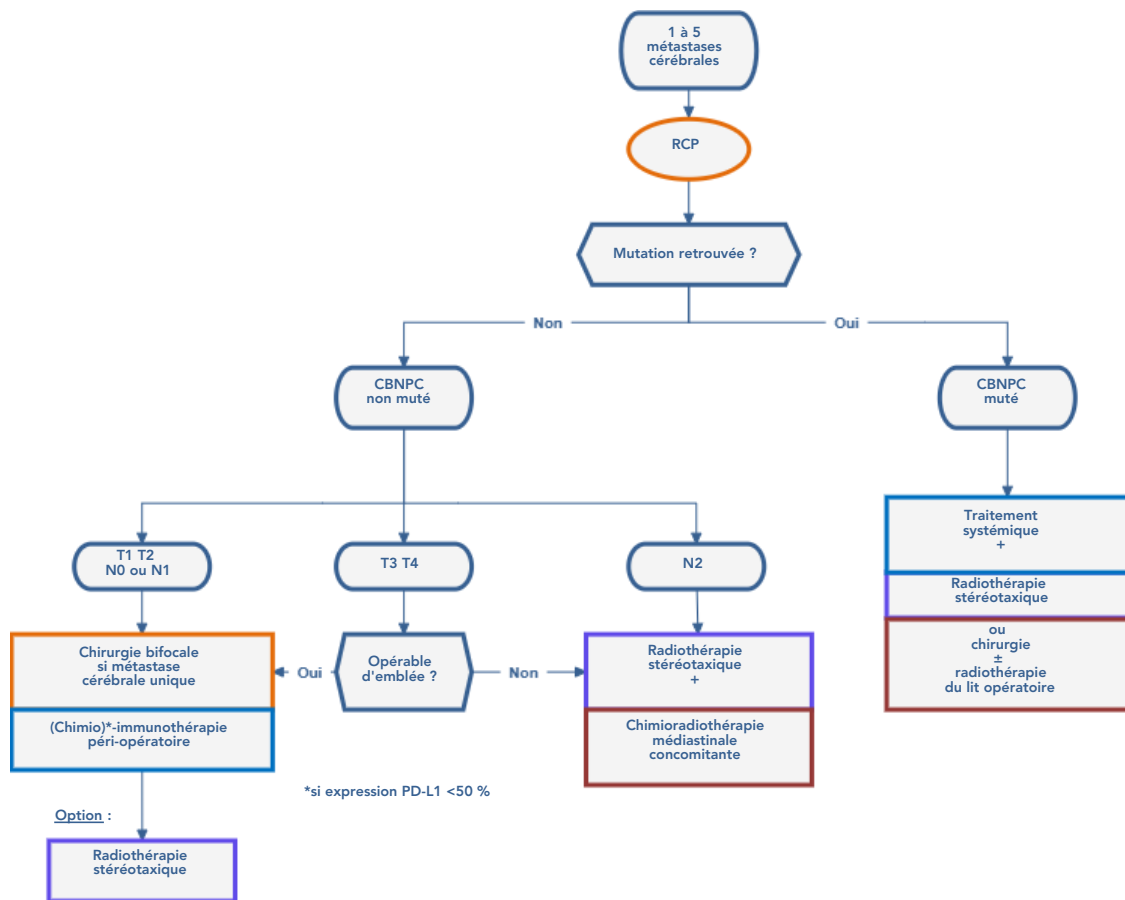
8. Arbres décisionnels

8.1. Bilan diagnostique

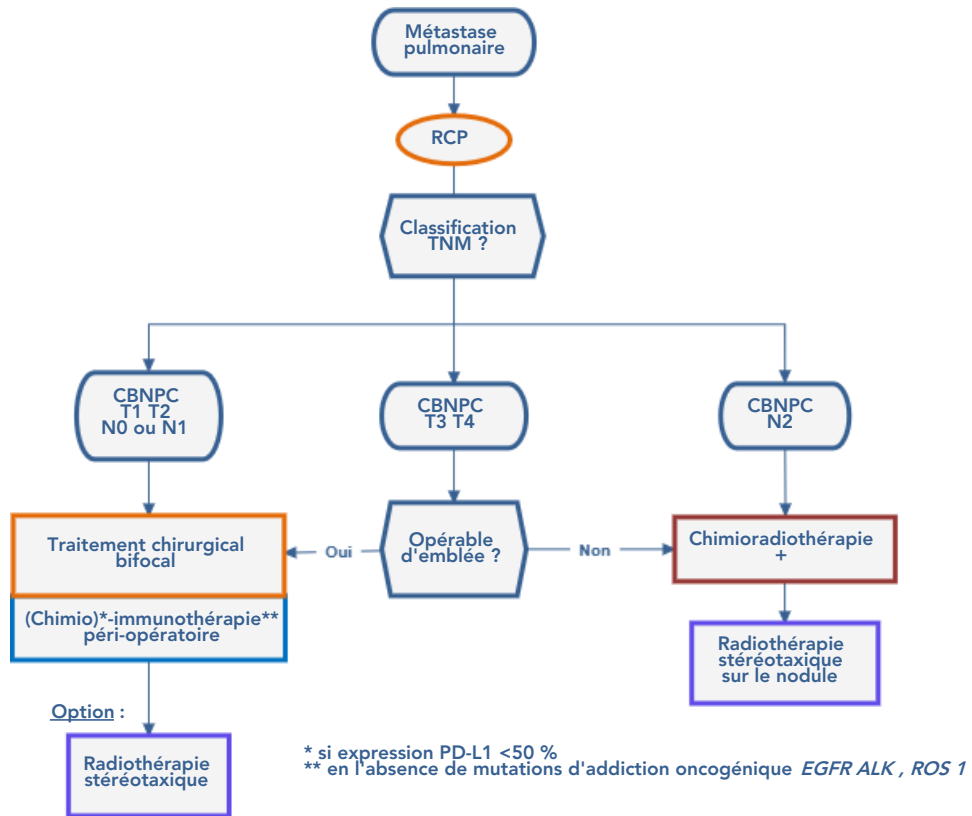


8.2. Prise en charge

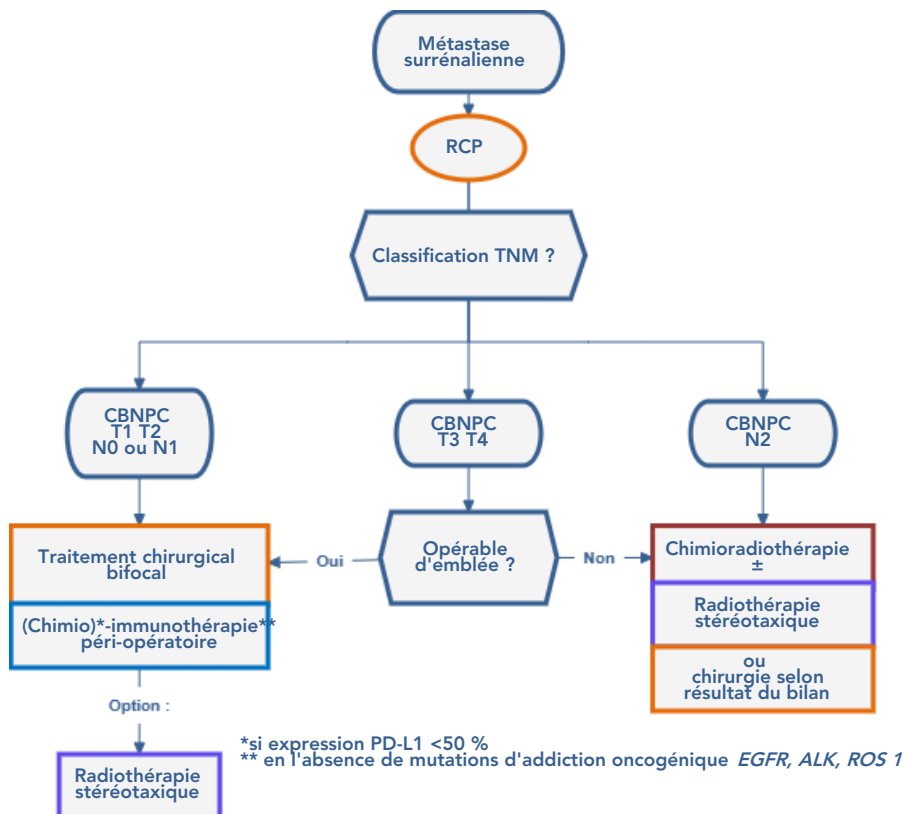
1 à 5 métastases cérébrales



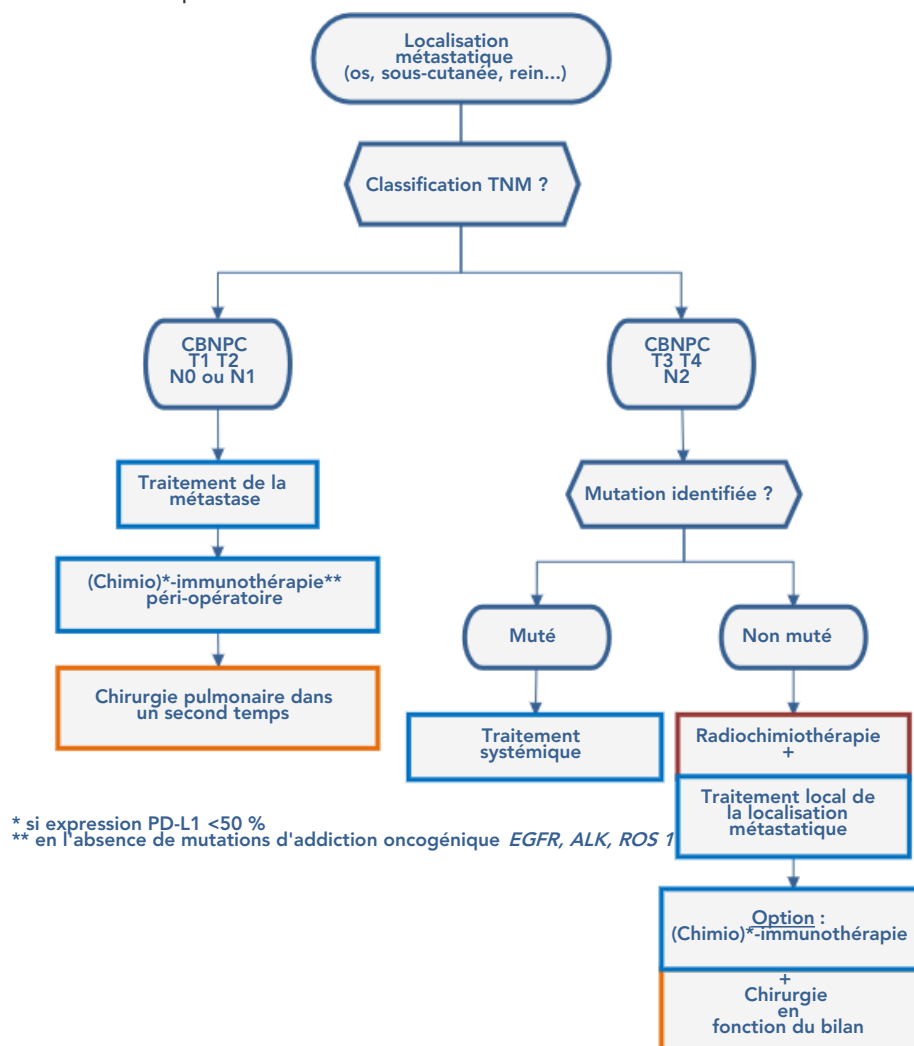
Métastase pulmonaire



Métastase surrénalienne



Autres localisations métastatiques



9. Annexes

Table 1. Criteria to Distinguish Second Primary versus Related Tumors

Clinical criteria^a

Tumors may be considered second primary tumors if
They are clearly of a different histologic type (e.g., squamous carcinoma and adenocarcinoma) by biopsy.

Tumors may be considered to be arising from a single tumor source if
Exactly matching breakpoints are identified by comparative genomic hybridization.

Relative arguments that favor separate tumors
Different radiographic appearance or metabolic uptake
Different biomarker pattern (driver gene mutations)
Different rates of growth (if previous imaging is available)
Absence of nodal or systemic metastases

Relative arguments that favor a single tumor source
Same radiographic appearance
Similar growth patterns (if previous imaging is available)
Significant nodal or systemic metastases
Same biomarker pattern (and same histotype)

Pathologic criteria (i.e., after resection)

Tumors may be considered second primary tumors if
They are clearly of a different histologic type (e.g., squamous carcinoma and adenocarcinoma).
They are clearly different by a comprehensive histologic assessment.
They are squamous carcinomas that have arisen from carcinoma in situ.

Tumors may be considered to be arising from a single tumor source if
Exactly matching breakpoints are identified by comparative genomic hybridization.

Relative arguments that favor separate tumors (to be considered together with clinical factors)
Different biomarker pattern
Absence of nodal or systemic metastases

Relative arguments that favor a single tumor source (to be considered together with clinical factors)
Matching appearance on comprehensive histologic assessment
Same biomarker pattern
Significant nodal or systemic metastases

^aA comprehensive histologic assessment is not included in clinical staging, as it requires that the entire specimen has been resected.

Table 2. Criteria to Categorize a Lesion as a Separate Tumor Nodule (Intrapulmonary Metastasis)

Clinical criteria

Tumors should be considered to have a separate tumor nodule(s) if

- There is a solid lung cancer and a separate tumor nodule(s) with a similar solid appearance and with (presumed) matching histologic appearance.
 - This applies whether or not a biopsy has been performed on the lesions, provided that there is strong suspicion that the lesions are histologically identical.
 - This applies whether or not there are sites of extrathoracic metastases.

AND provided that

- The lesions are NOT judged to be synchronous primary lung cancers.
- The lesions are NOT multifocal GG/L lung cancer (multiple nodules with ground glass/lepidic features) or pneumonic-type lung cancer.

Pathologic criteria

Tumors should be considered to have a separate tumor nodule (intrapulmonary metastasis) if

- There is a separate tumor nodule(s) of cancer in the lung with a similar histologic appearance to a primary lung cancer.

AND provided that

- The lesions are NOT judged to be synchronous primary lung cancers.
- The lesions are NOT multiple foci of LPA, MIA, or AIS.

Note: A radiographically solid appearance and the specific histologic subtype of solid adenocarcinoma denote different things. AIS, adenocarcinoma in situ; GG/L, ground glass/lepidic; LPA, lepidic-predominant adenocarcinoma; MIA, minimally invasive adenocarcinoma.

10. Bibliographie

- Ambrogio V, Tonini G, Mineo TC. Prolonged survival after extracranial metastasectomy from synchronous resectable lung cancer. *Ann Surg Oncol.* 2001 ; 8 : 663-666.
- Arrieta O, Barrón F, Maldonado F, et al.

Radical consolidative treatment provides a clinical benefit and long-term survival in patients with synchronous oligometastatic non-small cell lung cancer : A phase II study.

Lung Cancer. 2019 ; 130 : 67-75.

- Ashworth AB, Rodrigues G, Boldt G, Palma D.
Is there an oligometastatic state in non-small cell lung cancer? A systematic review of the literature.
Lung Cancer. 2013 ; 82 : 197-203.
- Ashworth AB, Senan S, Palma DA, Riquet M, et al.
An individual patient data metaanalysis of outcomes and prognostic factors after treatment of oligometastatic non-small-cell lung cancer.
Clin Lung Cancer. 2014 ; 15(5) : 346-355.
- Baydoun A, Lee VL, Biswas T.
Oligometastatic non-small cell lung cancer : a practical review of prospective trials.
Cancers (Basel) 2022 ; 14:5339.
- Casiraghi M, Bertolaccini L, Sedda G, et al.
Lung cancer surgery in oligometastatic patients : outcome and survival.
Eur J Cardiothorac Surg. 2020 ; 57(6) : 1173-1180.
- Celik E, Semrau R, Baues C, Trommer-Nestler M, et al.
Robot-assisted Extracranial Stereotactic Radiotherapy of Adrenal Metastases in Oligometastatic Non-small Cell Lung Cancer.
Anticancer Res. 2017 ; 37(9) : 5285-5291.
- Chance WW, Nguyen QN, Mehran R, et al.
Stereotactic ablative radiotherapy for adrenal gland metastases: Factors influencing outcomes, patterns of failure, and dosimetric thresholds for toxicity.
Pract Radiat Oncol. 2017;7:e195-e203.
- Chen Y, Wang Y, Yang Z, et al.
Local consolidative therapy for synchronous oligometastatic non-small cell lung cancer treated with first-line pembrolizumab : A retrospective observational study.
Thorac Cancer. 2022 ; 13(5) : 732-741.
- Collaud S, Stahel R, Inci I, et al.
Survival of patients treated surgically for synchronous single-organ metastatic NSCLC and advanced pathologic TN stage.
Lung Cancer. 2012 ; 78(3) : 234-238.
- De Pas TM, de Braud F, Catalano G, et al.
Oligometastatic non-small cell lung cancer : a multidisciplinary approach in the positron emission tomographic scan era.
Ann Thorac Surg. 2007 ; 83(1) : 231-234.
- Detterbeck FC, Chansky K, Groome P, et al.
The IASLC Lung Cancer Staging Project: Methodology and Validation Used in the Development of Proposals for Revision of the Stage Classification of NSCLC in the Forthcoming (Eighth) Edition of the TNM Classification of Lung Cancer.
J Thorac Oncol. 2016 ; 11(9) : 1433-1446.
- Dingemans AC, Hendriks LEL, Berghmans T, et al.
Definition of Synchronous Oligometastatic Non-Small Cell Lung Cancer-A Consensus Report.
J Thorac Oncol. 2019 ; 14(12) : 2109-2119.
- Eberhardt WE, Mitchell A, Crowley J, et al.
The IASLC Lung Cancer Staging Project : Proposals for the Revision of the M Descriptors in the Forthcoming Eighth Edition of the TNM Classification of Lung Cancer.
J Thorac Oncol. 2015 ; 10(11) : 1515-1522.
- Frost N, Tessmer A, Schmittl A, et al.
Local ablative treatment for synchronous single organ oligometastatic lung cancer-A propensity score analysis of 180 patients.
Lung Cancer. 2018 ; 125 : 164-173.
- Gomez DR, Tang C, Zhang J, et al.
Local Consolidative Therapy Vs. Maintenance Therapy or Observation for Patients With Oligometastatic Non-Small-Cell Lung Cancer : Long-Term Results of a Multi-Institutional, Phase II, Randomized Study.
J Clin Oncol. 2019 ; 37(18) : 1558-1565.
- Gomez DR, Blumenschein GR Jr, Lee JJ, et al.
Local consolidative therapy versus maintenance therapy or observation for patients with oligometastatic non-small-cell lung cancer without progression after first-line systemic therapy: a multicentre, randomised, controlled, phase 2 study.
Lancet Oncol. 2016 ; 17(12) : 1672-1682.
- Gomez DR, Niibe Y, Chang JY.
Oligometastatic disease at presentation or recurrence for nonsmall cell lung cancer.
Pulmonary Medicine. 2012 ; 2012 : 396592.
- Hellman S, Weichselbaum RR.
Oligometastases.

J Clin Oncol. 1995 ; 13(1) : 8-10.

- Howell GM, Carty SE, Armstrong MJ, et al.
Outcome and prognostic factors after adrenalectomy for patients with distant adrenal metastasis.
Ann Surg Oncol. 2013 ; 20(11) : 3491-3496.
- Inoue T, Katoh N, Aoyama H et al.
Clinical outcomes of stereotactic brain and/or body radiotherapy for patients with oligometastatic lesions.
Jpn J Clin Oncol. 2010 ; 40(8) : 788-94.
- Jabbour SK, Daroui P, Moore D et al.
A novel paradigm in the treatment of oligometastatic non-small cell lung cancer.
J Thorac Dis. 2011 ; 3(1) : 4-9.
- Lyengar P, All S, Berry MF et al.
reatment of Oligometastatic Cancer : An ASTRO/ESTRO Clinical Practice Guideline.
Pract Radiat Oncol. 2023 Sep-Oct;13(5):393-412. doi: 10.1016/j.prrro.2023.04.004. 37294262
- Lopez Guerra JL, Gomez D, Zhuang Y et al.
Prognostic impact of radiation therapy to the primary tumor in patients with non-small cell lung cancer and oligometastasis at diagnosis.
Int J Radiat Oncol Biol Phys. 2012 ; 84 : e61-7
- Lyengar P, Wardak Z, Gerber DE, et al.
Consolidative Radiotherapy for Limited Metastatic Non-Small-Cell Lung Cancer: A Phase 2 Randomized Clinical Trial.
JAMA Oncol. 2018 ; 4(1) : e173501.
- Magnuson WJ, Lester-Coll NH, Wu AJ et al.
Management of Brain Metastases in Tyrosine Kinase Inhibitor-Naïve Epidermal Growth Factor Receptor-Mutant Non-Small-Cell Lung Cancer: A Retrospective Multi-Institutional Analysis.
J Clin Oncol. 2017 ; 35(10) : 1070-1077
- Martini N, Melamed MR.
Multiple primary lung cancers.
J Thorac Cardiovasc Surg. 1975 ; 70(4) : 606-12.
- Mehta N, Mauer AM, Hellman S et al.
Analysis of further disease progression in metastatic non-small cell lung cancer: implications for locoregional treatment.
Int J Oncol. 2004 ; 25(6) : 1677-1683.
- Mentink JF, Paats MS, Dumoulin DW, et al.
Defining oligometastatic non-small cell lung cancer : concept versus biology, a literature review.
Transl Lung Cancer Res. 2021 ; 10(7) : 3329-3338.
- Mordant P, Arame A, De Dominicis F et al.
Which metastasis management allows long-term survival of synchronous solitary M1b non-small cell lung cancer?
Eur J Cardiothorac Surg. 2012 ; 41(3) : 617-22.
- No HJ, Raja N, Von Eyben R, et al.
Characterization of Metastatic Non-Small Cell Lung Cancer and Oligometastatic Incidence in an Era of Changing Treatment Paradigms.
Int J Radiat Oncol Biol Phys. 2022 ; 114(4) : 603-610.
- Parikh RB, Cronin AM, Kozono DE, et al.
Definitive primary therapy in patients presenting with oligometastatic non-small cell lung cancer.
Int J Radiat Oncol Biol Phys. 2014 ; 89(4) : 880-887.
- Peters S, Adjei AA, Gridelli C et al.
Metastatic non-small-cell lung cancer (NSCLC): ESMO Clinical Practice Guidelines for diagnosis, treatment and follow-up.
Ann Oncol. 2012 ; 23 Suppl 7 : vii56-64.
- Raz DJ, Lanuti M, Gaissert HC, Wright CD, Mathisen DJ, Weiss JC
Outcomes of patients with isolated adrenal metastasis from non-small cell lung carcinoma.
Ann Thorac Surg 2011;92:1788-92
- Riquet M, Cazes A, Pfeuty K et al.
Multiple lung cancers prognosis: what about histology?
Ann Thorac Surg. 2008 ; 86(3) : 921-926.
- Salah S, Tanvetyanon T, Abbasi S.
Metastatectomy for extra-cranial extra-adrenal non-small cell lung cancer solitary metastases: systematic review and analysis of reported cases.
Lung Cancer. 2012 ; 75(1) : 9-14.
- Tanvetyanon T, Robinson LA, Schell MJ et al.

Maladie oligométastatique synchrone dans le cancer bronchique non à petites cellules

Outcomes of adrenalectomy for isolated synchronous versus metachronous adrenal metastases in non-small-cell lung cancer: a systematic review and pooled analysis.

J Clin Oncol. 2008 ; 26(7) : 1142-7.

- Tjong MC, Louie AV, Iyengar P, et al.
Local ablative therapies in oligometastatic NSCLC-upfront or outback ? - a narrative review.
Transl Lung Cancer Res. 2021 ; 10(7) : 3446-3456.
- Torok JA, Gu L, Tandberg DJ, et al.
Patterns of Distant Metastases After Surgical Management of Non-Small-cell Lung Cancer.
Clin Lung Cancer. 2017 ; 18(1) : e57-e70.
- Travis WD, Asamura H, Bankier AA et al.
International Association for the Study of Lung Cancer Staging and Prognostic Factors Committee and Advisory Board Members.
The IASLC Lung Cancer Staging Project: Proposals for Coding T Categories for Subsolid Nodules and Assessment of Tumor Size in Part-Solid Tumors in the Forthcoming Eighth Edition of the TNM Classification of Lung Cancer.
J Thorac Oncol. 2016 ; 11(8) : 1204-1223.
- Villarreal-Garza C, de la Mata D, Zavala DG et al.
Aggressive treatment of primary tumor in patients with non-small-cell lung cancer and exclusively brain metastases.
Clin Lung Cancer. 2013 ; 14(1) : 6-13.
- Wang XS, Bai YF, Verma V, et al.
Randomized Trial of First-Line Tyrosine Kinase Inhibitor With or Without Radiotherapy for Synchronous Oligometastatic EGFR-Mutated NSCLC.
J Natl Cancer Inst. 2022 ; djac015.
- Weichselbaum RR, Hellman S.
Oligometastases revisited.
Nat Rev Clin Oncol. 2011 ; 8(6) : 378-382.
- Yano T, Haro A, Yoshida T et al.
Prognostic impact of local treatment against postoperative oligometastases in non-small cell lung cancer.
J Surg Oncol. 2010 ; 102(7) : 852-5.