

# Sarcome rétropéritonéal

Ce référentiel, dont l'utilisation s'effectue sur le fondement des principes déontologiques d'exercice personnel de la médecine, a été élaboré par un groupe de travail pluridisciplinaire de professionnels des réseaux régionaux de cancérologie de Lorraine (ONCOLOR), d'Alsace (CAROL), de Bourgogne (ONCOBOURGOGNE) et de Franche-Comté (ONCOLIE), en tenant compte des recommandations nationales, et conformément aux données acquises de la science au 19 mai 2014.

## 1. Généralités

- Tumeurs **rare**s, parfois d'allure faussement bénigne **et de pronostic sévère**.
- Toute tumeur rétropéritonéale doit être considérée comme suspecte de sarcome des parties molles.
- Stratégie diagnostique et thérapeutique **complexe, définie et appliquée de préférence en centre expert**.
- La **qualité** de la prise en charge conditionne le **pronostic**.
- Les bonnes pratiques nécessitent :
  - une prise en charge spécifique en site hautement spécialisé dès la suspicion diagnostique et avant la biopsie (Voir le référentiel [Rachis osseux et son contenu : CAT face à une anomalie clinique ou radiologique](#))
  - des médecins et équipes soignantes très expérimentés
  - une Réunion de Concertation Pluridisciplinaire (RCP) à chaque étape y compris avant la biopsie
  - une inclusion recommandée dans des protocoles contrôlés
  - une imagerie en coupe préopératoire.
- La prise en charge et notamment le **premier geste chirurgical** conditionnent le contrôle tumoral.

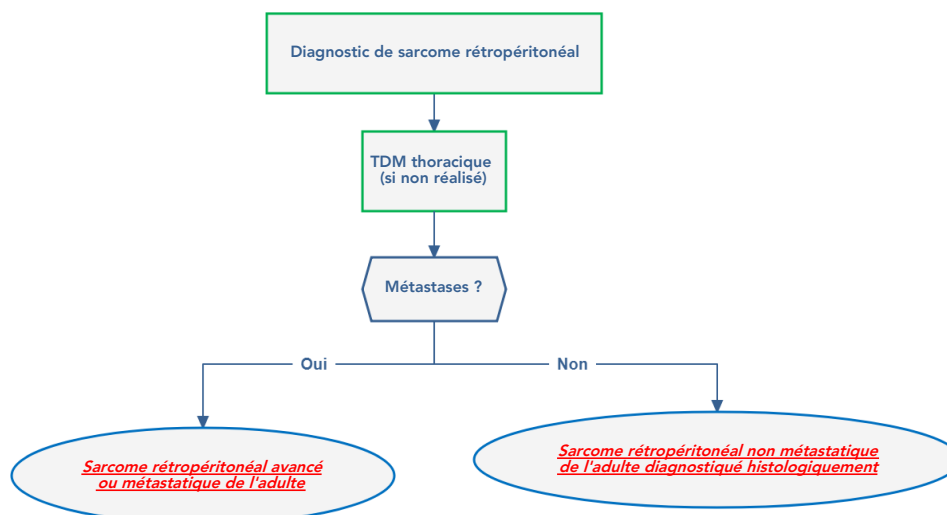
## 2. Bilan

### Bilan initial

- Il s'effectue **avant** le diagnostic histologique.
- Toute tumeur rétropéritonéale doit être considérée comme suspecte de sarcome des parties molles.
- Si une tumeur du rétropéritoine est suspectée, le **diagnostic histologique doit être posé par biopsie**. Les modalités de la biopsie (microbiopsie radioguidée) doivent faire l'objet d'une discussion préalable en RCP. Un des prélèvements doit être adressé à l'état frais au laboratoire d'anatomie pathologique pour envisager une congélation en fonction de l'abondance de matériel biopsique (tout matériel tumoral en cas de suspicion de sarcome doit être congelé : recommandation INCa depuis 2006).
- Les prélèvements et l'ensemble des renseignements clinico-radiologiques sont nécessaires à l'anatomopathologiste pour poser un diagnostic.
- **Cette pratique évite la mise en œuvre d'une stratégie inappropriée en cas de localisation rétropéritonéale de tumeur germinale ou de lymphome.**

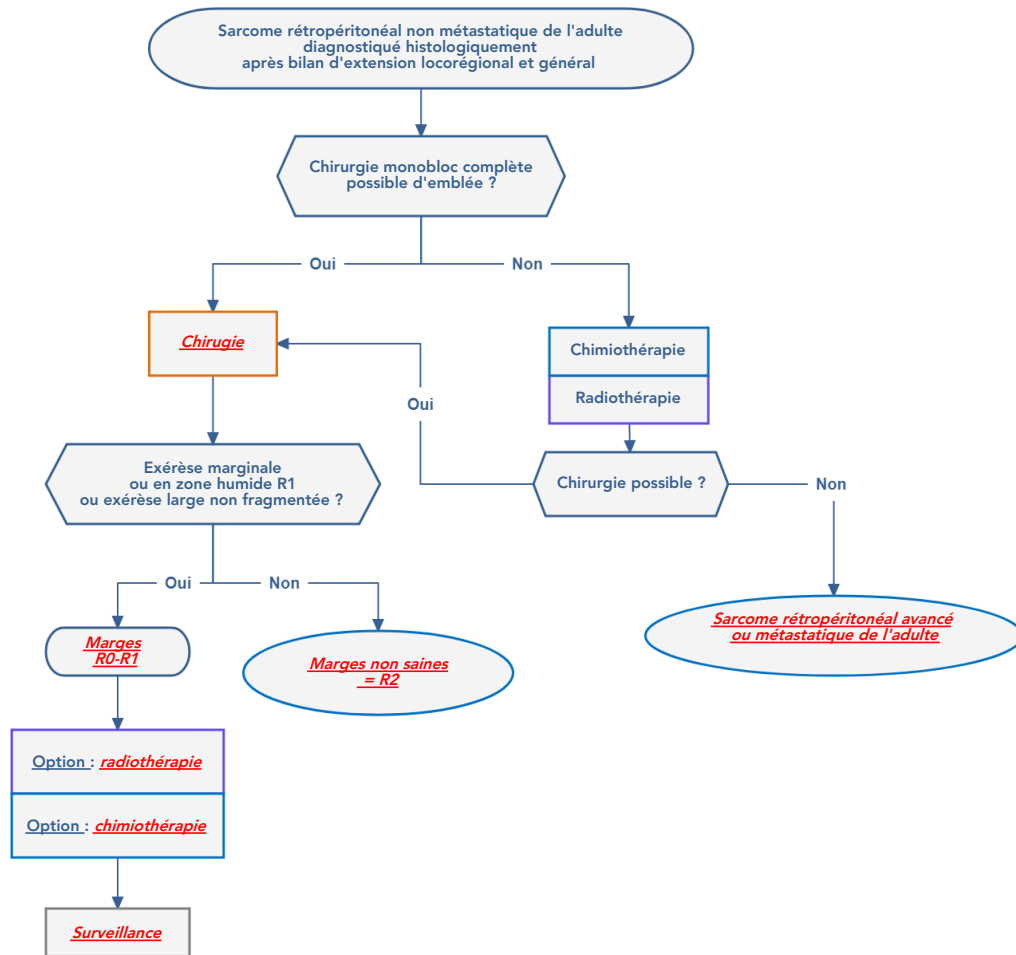
### Bilan complémentaire

- Il s'effectue **après** le bilan initial et la biopsie radioguidée planifiée en RCP.

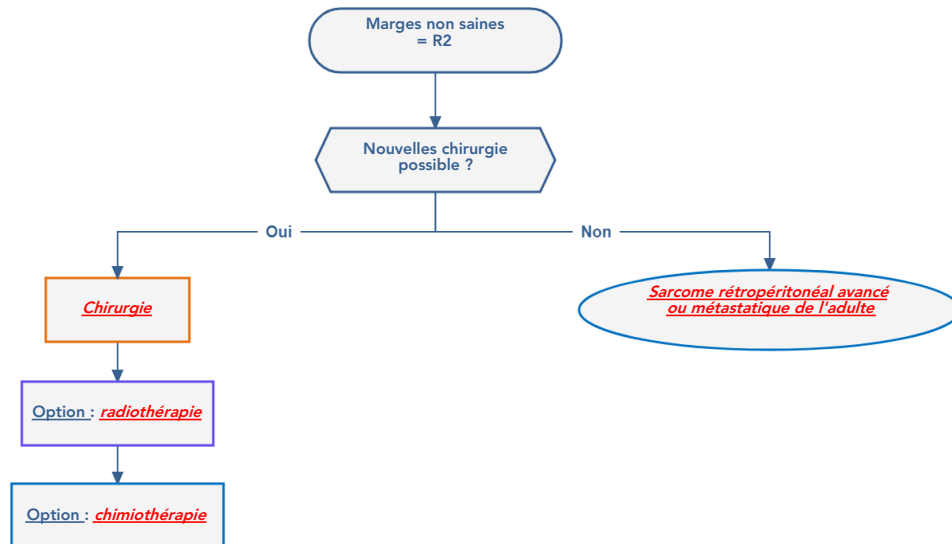


## 3. Traitement des formes localisées

# Chirurgie



Marges non saines



## Principes de la chirurgie des sarcomes du rétropéritoine

### Pré-requis

- Disposer d'un bilan d'imagerie anatomique préopératoire, d'un diagnostic histologique et définir une stratégie pluridisciplinaire d'exérèse élargie souvent pluriorgane (rein, côlon, psoas...).
- L'objectif est l'exérèse large **non-fragmentée** *in sano*, **par voie abdominale transpéritonéale au besoin avec refent transversal**. Il faut privilégier la concertation anatomo-pathologique postopératoire (R0) **des repères placés sur la pièce opératoire**.
- La pièce opératoire est adressée immédiatement fraîche, stérile, orientée, à un laboratoire d'anatomo-pathologie préalablement informé. Le délai de congélation et de fixation réalisées au laboratoire d'anatomo-pathologie doit être le plus court possible (<30 min).
- Le compte-rendu opératoire mentionne :
  - la topographie tumorale et les éléments limitants
  - les organes réséqués avec leur niveau de section
  - les zones marquées de clip (la pose de clip est utile, notamment quand une radiothérapie postopératoire va être discutée)
  - si la tumeur a été vue ou non au cours de l'intervention ainsi qu'une effraction tumorale éventuelle.

### Techniques chirurgicales curatives (= exérèse R0)

- L'exérèse large vise à obtenir une marge saine de toute part, au-delà du sarcome. Elle emporte souvent le rein homolatéral dans sa totalité et le ou les organes de proximité de façon partielle tels que le côlon, le muscle psoas, les vaisseaux... Elle ne découvre pas la tumeur en cours d'exérèse. C'est une exérèse d'objectif R0.
- L'exérèse fragmentée d'une tumeur rétropéritonéale doit être proscrite, elle conduit à une récurrence. La pseudo-capsule qui entoure le sarcome est constituée d'un front de cellules tumorales densifiées, qui ne constitue pas le bon plan de clivage. Le risque de sarcomatose croît avec le nombre de récurrences et avec l'ouverture de la pièce en peropératoire.

## Radiothérapie

### • Indications :

- En règle générale, la radiothérapie est difficilement réalisable en raison du gros volume tumoral et de la proximité d'organes à risques. Elle peut être envisagée avec les nouvelles techniques d'irradiation (tomothérapie ou rapiArc) et doit être discutée en RCP. La radiothérapie postopératoire apporte un bénéfice sur la survie sans récurrence mais pas sur la survie globale.
- La radiothérapie peut être discutée en cas de tumeur bien limitée et de haut grade. Sa place en pré- ou postopératoire dans la stratégie de traitement doit être discutée en RCP. Le recours à une radiothérapie conformationnelle avec modulation d'intensité doit être favorisé.
- Les inclusions dans les essais thérapeutiques doivent être privilégiées.

## Chimiothérapie

### • Indications de la chimiothérapie adjuvante :

- Dans le cadre de la recherche clinique.
- Réservée à certains sarcomes de grade histopronostique élevé ou d'exérèse partielle, elle sera discutée en RCP.
- Chimiothérapie à base d'adriamycine ± ifosfamide.

## 4. Traitement des formes métastatiques

- De préférence, dans le cadre d'un essai thérapeutique.
- Drogues de référence :
  - adriamycine
  - ifosfamide
  - trabectedine
  - et pazopanib.
- Exérèse des métastases métachrones, à discuter si possible.

## 5. Surveillance

- En phase de rémission, la surveillance des sarcomes du rétropéritoine chez l'adulte consiste en :

Examens	1 <sup>ère</sup> année	2 <sup>ème</sup> à 5 <sup>ème</sup> année	5 <sup>ème</sup> à 10 <sup>ème</sup> année
Examen clinique	4 mois	6 mois	12 mois
TDM thoracique abdominal et pelvien injecté *	4 mois	6 mois	12 mois

\*selon risque et possibilités de chirurgie de rattrapage

- Ne pas oublier la surveillance des toxicités selon le protocole et l'âge.

## 6. Classifications

### Classification TNM 2010 pour les sarcomes

T	
Tx	Tumeur primitive non évaluable
T0	Tumeur primitive non retrouvée
T1	Tumeur <5 cm dans son plus grand diamètre
T1a	Tumeur superficielle
T1b	Tumeur profonde
T2	Tumeur ≥ 5 cm dans son plus grand diamètre
T2a	Tumeur superficielle, qui respecte le fascia superficiel
T2b	Tumeur profonde, qui atteint le fascia superficiel ou s'étend au-delà
N	
N0	Absence de ganglion envahi
N1	Envahissement ganglionnaire
M	
M0	Absence de métastase
M1	Métastase(s) à distance

### Stades pronostiques

Stades	T	N	M	G
Stade IA	T1a	N0	M0	G1, Gx
	T1b	N0	M0	
Stade IB	T2a	N0	M0	G1, Gx
	T2b	N0	M0	
Stade IIA	T1a	N0	M0	G2, G3
	T1b	N0	M0	
Stade IIB	T2a	N0	M0	G2
	T2b	N0	M0	
Stade III	T2a	N0	M0	G3
	T2b	N0	M0	G3
	tout T	N1	M0	tout G
Stade IV	tout T	tout N	M1	tout G

## Grading histopronostique des STM de la FNCLCC

- Proposé par la Fédération Nationale des Centres de Lutte contre le Cancer (FNCLCC).

Différenciation tumorale	
Score 1	Sarcomes ressemblant à un tissu adulte normal (ex: liposarcome bien différencié)
Score 2	Sarcomes pour lesquels le diagnostic histologique est certain (ex : liposarcome myxoïde)
Score 3	Sarcomes embryonnaires, synovialosarcomes, sarcomes épithélioïdes, à cellules claires, alvéolaires des parties molles, sarcomes indifférenciés et sarcomes pour lesquels le type histologique est incertain
Index mitotique (surface du champ : 0,174 mm <sup>2</sup> )	
Score 1	0 à 9 mitoses pour 10 HPF (pour 10 champs à l'objectif X 40)
Score 2	10 à 19 mitoses pour 10 HPF
Score 3	Plus de 19 mitoses pour 10 HPF
Nécrose tumorale	
Score 0	Absence de nécrose
Score 1	<50 % de nécrose tumorale
Score 2	>50 % de nécrose tumorale
RESULTATS	
Grade I	Somme des scores = 2-3 (risque métastatique faible)
Grade II	Somme des scores = 4-5 (risque métastatique réel)
Grade III	Somme des scores = 6-8 (risque métastatique élevé)

- Le grade d'un sarcome peut se modifier au cours de l'évolution.

## 7. Essais cliniques

- Voir la liste des [essais cliniques](#)

## 8. Bibliographie

- Bonvalot S, Raut CP, Pollock RE et al  
Technical considerations in surgery for retroperitoneal sarcomas: position paper from E-Surge, a master class in sarcoma surgery, and EORTC-STBSG.  
[Ann Surg Oncol. 2012 ;19:2981-91](#)
- Bonvalot S.  
Sarcome des tissus mous de l'adulte : état des lieux  
*Convergence Edition, avril 2013.*
- Choi AH, Barnholtz-Sloan JS, Kim JA.  
Effect of radiation therapy on survival in surgically resected retroperitoneal sarcoma : a propensity score-adjusted SEER analysis.  
[Ann Oncol. 2012;23:2449-57.](#)
- Edge SB, Compton CC.  
The American Joint Committee on Cancer: the 7th edition of the AJCC cancer staging manual and the future of TNM.  
[Ann Surg Oncol. 2010;17:1471-4.](#)