

Traitement endoscopique des cancers bronchiques

Cette référence de bonnes pratiques cliniques, dont l'utilisation s'effectue sur le fondement des principes déontologiques d'exercice personnel de la médecine, a été élaborée par un groupe de travail pluridisciplinaire de professionnels de santé des Dispositifs Spécifiques Régionaux du Cancer de Bourgogne-Franche-Comté (OncoBFC), du Grand Est (NEON) et d'Île-de-France (ONCORIF), en tenant compte des recommandations et réglementations nationales, conformément aux données acquises de la science au 25 juin 2024.

- Cette référence est basée sur un faible niveau de preuves scientifiques.
- Il est recommandé d'inclure les patients dans les essais cliniques.
- Le Groupe d'Endoscopie Thoracique et Interventionnel Francophone (GETIF) a mis en place une base de données (EpiGETIF) pour le recueil des gestes de bronchoscopie rigide dans le cancer permettant à terme de faire progresser la recherche et l'enseignement. Tous les pneumologues effectuant des gestes sont invités à s'inscrire.

1. Techniques endoscopiques

1.1. Bronchoscopie rigide

1.1.1. Technique

- Sous anesthésie générale, la ventilation artificielle étant assurée par une dérivation au niveau de la tête du tube rigide.
- Intubation des voies aériennes proximales : trachée, bronches principales, tronc intermédiaire et le début des bronches lobaires inférieures.
- Bronchoscopie souple préalable indispensable (même rapide chez un patient dyspnéique) afin d'évaluer les caractéristiques de l'obstruction (localisation, bourgeon endoluminal ou compression extrinsèque...) et d'éliminer une paralysie bilatérale des cordes vocales responsable de tout ou partie de la symptomatologie et nécessitant une prise en charge ORL (cordectomie) de première intention.

1.1.2. Avantages

- Résection mécanique possible des tumeurs endobronchiques tout en permettant d'assurer une bonne hémostase par tamponnement.
- Large diamètre permettant d'insérer des instruments tels qu'une sonde d'aspiration, des pinces de résection, des sondes (cryode, thermo-coagulation, fibres LASER...) et d'insérer des prothèses endobronchiques.
- Éventuellement association au laser Nd-YAG, à la thermo-coagulation ou à la cryothérapie (traitement local du pied d'implantation).

1.1.3. Indications

- Obstruction tumorale sur CBNPC proximal (trachée, carène, bronches souches, tronc intermédiaire) :
 - obstruction >50 % ou très symptomatique
 - voies aériennes et poumons fonctionnels en aval de l'obstruction
 - état général restant correct (Performans Status (PS) 0 à 2) en dehors de l'altération de l'état général directement lié à l'obstruction.
- Compression extrinsèque nécessitant la pose d'une endoprothèse.
- Obstruction sur CBPC réfractaire aux traitements de 1^{ère} intention (chimiothérapie et radiothérapie) (grade D).
- Tumeurs carcinoïdes
 - La chirurgie avec curage ganglionnaire est le traitement standard des tumeurs carcinoïdes typiques et atypiques.
 - Tumeurs carcinoïdes typiques : si contre-indication chirurgicale ou refus du patient et tumeur réunissant les critères suivants (dossier à discuter en RCP) : résection mécanique et traitement local du pied d'implantation par exemple par cryothérapie
 - nature typique confirmée à l'examen anatomo-pathologique de la totalité de la pièce de résection endoscopique
 - lésion polypôïde strictement endoluminale et facilement accessible
 - absence d'adénopathie thoracique au scanner
 - résection endoscopique complète, confirmée à distance du geste par des biopsies multiples et répétées du pied d'implantation.
 - Surveillance :
 - endobronchique annuelle prolongée : au minimum pendant 5 ans
 - réévaluation de l'ablation de la lésion et réalisation de biopsies : à environ 2-3 mois après le geste.

1.1.4. Non-indications

- Cancers de stades précoces (carcinomes *in situ* ou microinvasifs) : préférer des techniques compatibles avec la bronchoscopie souple.
- CBPC : chimiothérapie et radiothérapie en 1^{ère} intention.

1.1.5. Contre-indications

- Instabilité du rachis cervical.
- Traumatisme maxillo-facial, pathologie ORL obstructive.

1.1.6. Complications : rares

- Lésions dentaires, buccales, trachéales, bronchiques.
- Saignement sévère.

1.2. Thermocoagulation de haute fréquence

1.2.1. Technique

- Sondes mono-polaires utilisant l'effet thermique d'un courant de haute fréquence chauffant les tissus mous entre 70 et 100°C afin de les détruire en surface.
- A utiliser seulement en « coagulation douce ».
- Sondes souples ou sondes rigides selon le type de bronchoscopie.
- Peut éventuellement être complétée par la cryothérapie.

1.2.2. Avantages

- Méthode simple, rapide, à effet immédiat et peu onéreuse.
- Possibilité d'utilisation de l'oxygénothérapie au cours du geste, contrairement au laser.
- Possibilité de traiter des lésions distales jusqu'au niveau segmentaire.
- Intérêt en cas de risque ou de syndrome hémorragique important (muqueuse hyper-vascularisée, tumeur carcinoïde...), en particulier avant geste de résection au bronchoscope rigide.
- Intérêt potentiel également de la coagulation par argon-plasma en cas de saignement.

1.2.3. Complications

- Sténoses bronchiques cicatricielles si elle est employée de manière quasi-circonférentielle sur la paroi en raison de la cicatrisation fibreuse (risque de lésion des cartilages).
- Risque de perforation bronchique en cas d'utilisation du mode section (mais négligeable en coagulation douce).
- Risque hémorragique (rupture vasculaire, tumeur carcinoïde).
- Dérèglement d'un pace-maker : contacter le fournisseur, placer la plaque du côté opposé au pace-maker, prévenir l'anesthésiste.

1.2.4. Indications

- Traitement des CBNPC au stade précoce : carcinome *in situ* (CIS) et en cas de contre-indication chirurgicale dans le traitement du CBNPC microinvasif (radio-occulte, <3 mm de profondeur), en dehors des lésions circonférentielles.
- Association à la bronchoscopie rigide si risque hémorragique important (hypervascularisation de surface, suspicion de tumeur carcinoïde...) pour déshydrater la tumeur en surface avant résection mécanique ou pour contrôler un saignement persistant, par exemple sur le pied d'implantation de la tumeur.

1.2.5. Contre-indications

- Au voisinage immédiat d'une prothèse bronchique métallique : risque de fracture (sauf cas exceptionnels : envahissement de la prothèse par la tumeur ou un granulome).

1.3. Cryothérapie

1.3.1. Technique

- Congélation par une cryode (souple ou rigide) reliée à une bouteille de protoxyde d'azote comprimé. La détente du gaz amène très rapidement la cryode à une température de -89,5°C.
- Action retardée, avec nécrose tissulaire et chute d'escarre en 8 à 15 jours, pouvant nécessiter une fibroscopie bronchique pour extraction à la pince.
- Action en profondeur sur 3 à 5 mm, la zone de destruction sphérique est d'environ 1 cm pour une sonde de 3 mm de diamètre.

1.3.2. Avantage

- Risque minime de sténose fibreuse résiduelle et très rare cas de perforation : le tissu conjonctif et cartilagineux sain est cryorésistant.

1.3.3. Indications

- En 1^{ère} intention dans le traitement du carcinome *in situ* (CIS).
- Alternative en cas de contre-indication chirurgicale dans le traitement du CBNPC microinvasif (radio-occulte, <3 mm de profondeur) (grade C).
- Traitement du pied d'implantation tumoral après résection mécanique du bourgeon. Deux à trois séances sont souvent nécessaires pour obtenir une destruction complète.
- Accessoirement, traitement de lésions tumorales bourgeonnantes non menaçantes.

1.3.4. Non-indication

- Désobstruction bronchique.

1.3.5. Complications

- 11 % à 30 jours.
- Hémorragie retardée.
- Obstruction bronchique par débris tissulaires.
- Fièvre dans les suites de la procédure.

1.4. Laser

1.4.1. Technique

- Le plus utilisé est le laser Nd-YAG : vaporisation des tissus et effet coagulant selon la puissance utilisée et la distance entre l'extrémité de la fibre et le tissu.
- Peut être employé en bronchoscopie rigide ou souple. Il est préférable d'employer le laser en bronchoscopie rigide, qui permet une meilleure résection mécanique du tissu tumoral. Son utilisation en bronchoscopie souple impose une vaporisation tumorale plus risquée et augmente le temps d'intervention.
- Protection des yeux de l'opérateur.

1.4.2. Complications

- Perforation bronchique et hémorragie car l'effet maximal se produit en profondeur, la destruction étant peu appréciable en surface et s'effectuant sans sélectivité tissulaire.
- **Recommandation d'utiliser le laser avec la plus faible énergie possible et de privilégier l'effet coagulant plutôt que la vaporisation.**
- Contre-indication à l'oxygénothérapie pendant l'utilisation du laser (risque d'incendie endobronchique).

1.5. Photothérapie dynamique

1.5.1. Technique

- Provoque la nécrose retardée des cellules tumorales préalablement sensibilisées par un photosensibilisant (PHOTOFRIN®) administré par voie intra-veineuse (accumulation dans les cellules tumorales dans un délai de 1 à 3 jours). Les zones pathologiques sont ensuite éclairées par une fibre laser en bronchoscopie souple sous anesthésie locale avec chute d'escarre dans les 8 à 15 jours suivant le geste. Contrôle endoscopique à J8 et à 1 mois pour évaluation et retrait d'éventuels débris nécrotiques.
- Agit sur 6 à 7 mm d'épaisseur, risque de perforation très faible.
- Induit une photosensibilisation cutanée retardée.
- Technique complexe et onéreuse.

1.5.2. Complications

- Obstruction bronchique (œdème, sécrétions...).
- Sténose bronchique cicatricielle.
- Photosensibilité persistant environ 2 mois : pas d'exposition solaire, port de vêtements longs.

1.5.3. Indications

- Traitement des carcinomes *in situ* (CIS).
- Alternative en cas de contre-indication chirurgicale pour traitement du CBNPC microinvasif (radio-occulte, <3 mm de profondeur) (grade C), pour des lésions peu étendues (10 mm en surface).

1.5.4. Non-indication

- Désobstruction dans les stades avancés.

1.6. Curiethérapie à haut débit endobronchique

1.6.1. Technique

- La source d'irradiation, l'iridium 192, est déplacée pas à pas dans le cathéter par ordinateur afin de respecter la dosimétrie calculée préalablement.
- Le temps d'irradiation dure quelques minutes, le nombre de séances varie entre 1 et 5 au rythme d'une séance par semaine.

1.6.2. Complications

- Sténose post-radique.
- Perforation bronchique.
- Hémoptysie massive retardée (environ 8 %) souvent fatale, dont il peut être difficile de dire si elle est liée au traitement ou à l'évolution naturelle du cancer.

1.6.3. Indications

- Traitement du carcinome *in situ* (CIS).
- Alternative en 2^{ème} intention en cas de contre-indication au traitement chirurgical du CBNPC microinvasif (radio-oculte, <3 mm de profondeur) dans certains cas particuliers à présenter en RCP (grade C).

1.6.4. Non-indications

- Désobstruction des stades avancés.
- Situation d'urgence.

1.7. Prothèses endobronchiques

1.7.1. Technique

- Deux types de prothèses peuvent être mises en place sous bronchoscopie rigide (exceptionnellement sous bronchoscopie souple) :
 - en silicone : à privilégier en cas de radiothérapie externe associée
 - métalliques couvertes (maillage métallique entouré d'un film plastique ou en silicone afin d'éviter l'envahissement de la prothèse à travers les mailles par la tumeur évolutive).
- En cas de fistule trachéo ou broncho-œsophagienne, une double prothèse est à mettre en place :
 - si les 2 prothèses ne peuvent être placées dans le même temps opératoire, il est habituellement conseillé de placer la prothèse endobronchique en premier (la prothèse œsophagienne, par ses propriétés expansives, risque de comprimer la trachée et d'entraîner une détresse respiratoire aiguë)
 - certains préconisent de façon pragmatique de poser en premier la prothèse œsophagienne après avoir vérifié le calibre des voies aériennes en bronchoscopie souple
 - malgré cette prise en charge, la reprise d'une alimentation normale, sans dysphagie ni fausse-route est difficile et une alimentation entérale par gastrostomie ou parentérale peut s'avérer nécessaire.

1.7.2. Avantages

- Complications peu fréquentes, surtout en contexte palliatif où l'espérance de vie du patient est souvent réduite, diminuant d'autant les risques de complications à long terme.
- Une prothèse correctement placée n'entraîne ni toux, ni dyspnée (au contraire elles seront réduites).
- Une colonisation bactérienne est présente en 8 à 10 semaines pour toute prothèse.

1.7.3. Complications

- Encombrement de la prothèse par les sécrétions bronchiques : nécessité d'une fluidification « à vie » par aérosols de sérum physiologique (au minimum 3 fois par jour) et/ou mucolytiques.
- Migration de prothèse : rare mais peut survenir en cas de fonte tumorale par la chimiothérapie et/ou la radiothérapie.
- Développement de granulomes obstructifs ou hémorragiques aux extrémités de la prothèse, mais en fait le débordement de cette dernière par la tumeur évolutive est plus fréquent.

1.7.4. Indications

- Persistance après désobstruction tumorale d'une réduction de calibre >50 %.
- Compression extrinsèque réduisant le calibre bronchique ou trachéal de plus de 50 %.
- Traitement palliatif des obstructions des CBPC réfractaires en dehors d'une situation de confort, intérêt si projet thérapeutique à suivre.
- Association à une prothèse œsophagienne en cas de fistule œso-trachéale ou œso-bronchique :
 - une prothèse œsophagienne bien placée peut suffire à contrôler la fistule
 - une prothèse endobronchique sera posée dans un second temps si le patient reste symptomatique à la reprise de l'alimentation, si le calibre de la trachée ou de la bronche en regard est réduit de plus de 50 % ou, *a fortiori*, en cas d'aggravation de la fistule avec migration de la prothèse œsophagienne dans l'arbre bronchique.

1.7.5. Non-indications

- Carcinomes obstructifs à petites cellules même menaçants : indication à une chimiothérapie en urgence.
- Après désobstruction et récupération d'un diamètre >50 %.
- Trachéotomie : contre-indication formelle des prothèses endobronchiques en raison de l'assèchement des sécrétions dans la prothèse par l'air sec directement inhalé via la trachée.

1.8. Résumé des techniques utilisables en désobstruction des voies aériennes centrales

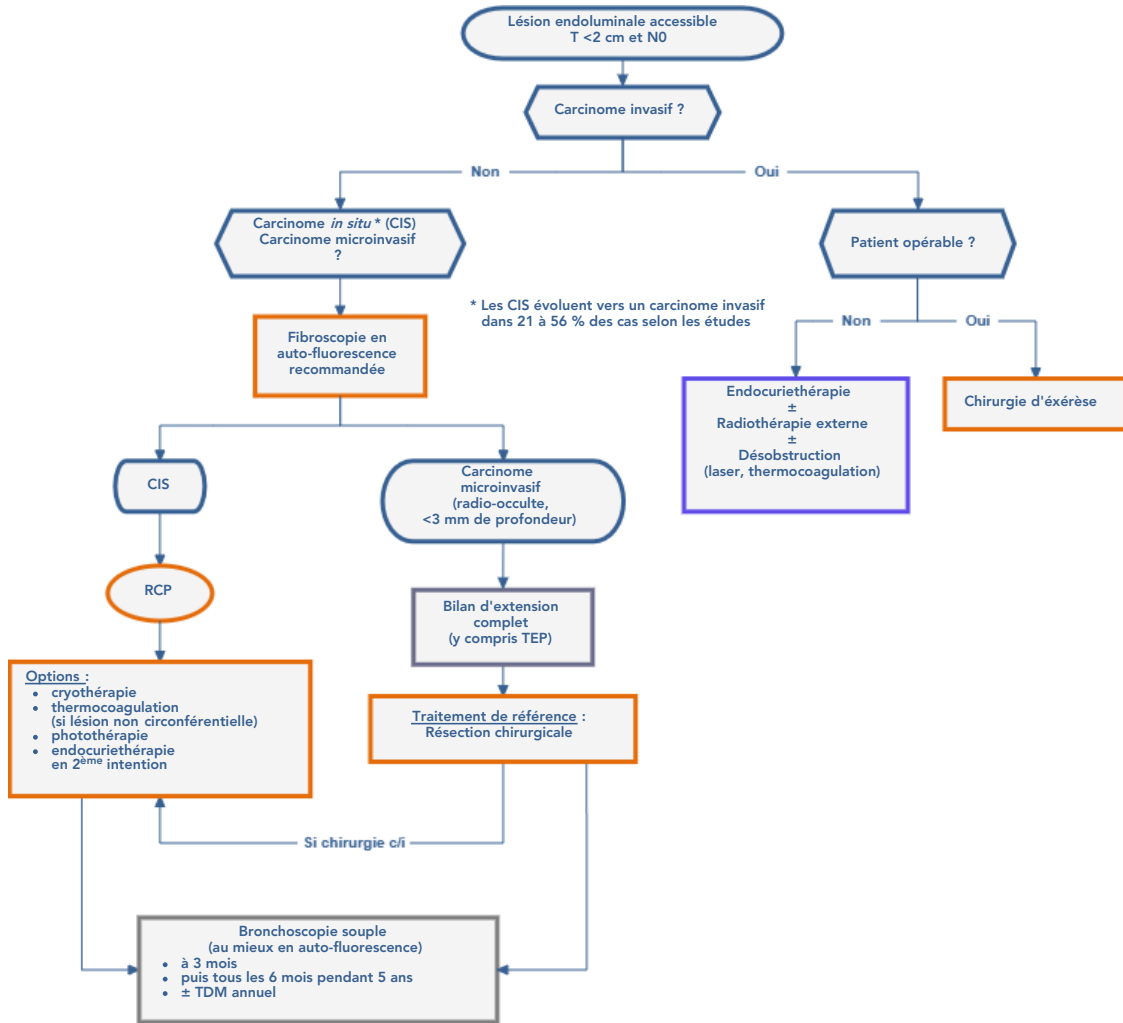
Technique	Anesthésie	Principe	Indications	Avantages	Inconvénients
Désobstruction mécanique	Générale	Réssection avec le bronchoscope et les pinces	Lésions endobronchiques proximales, peu hémorragiques	<ul style="list-style-type: none"> Rapide Coût 	20 % de complications sévères (saignements, perforations)
Laser	Anesthésie générale et bronchoscopie rigide recommandées, sauf sténoses et procédures courtes	Pulsations dans l'axe bronchique à 30-50 W. Fibroscopie souple ou rigide.	Obstructions proximales sévères endobronchiques ou mixtes	<ul style="list-style-type: none"> Efficacité immédiate et prolongée Peu de complications 	<ul style="list-style-type: none"> Coût Perforation Fistules bronchovasculaires
Thermocoagulation argon plasma (CAP)	Anesthésie générale et bronchoscopie rigide recommandées, sauf sténoses limitées et procédures courtes	Courant électrique haute fréquence ± jet de gaz argon	Obstructions proximales endobronchiques ou mixtes	<ul style="list-style-type: none"> Efficacité immédiate Coût Risque de perforation faible CAP : lésions étendues et hémorragiques 	Cicatrisation fibreuse avec sténose bronchique si traitement circonférentiel
Cryothérapie	Anesthésie générale et bronchoscopie rigide recommandées, sauf sténoses limitées et procédures courtes	Détente de protoxyde d'azote. Cycles rapides de gel et lents de dégel.	Obstruction non critique	<ul style="list-style-type: none"> Coût Technique simple Risque très réduit de perforation Efficacité prolongée Action synergique avec la chimiothérapie 	<ul style="list-style-type: none"> Effet retardé Nécessité d'une fibro-aspiration à distance
Photothérapie dynamique	Anesthésie générale et bronchoscopie rigide recommandées, sauf sténoses limitées et procédures courtes	Activation d'un photosensibilisant par une source lumineuse	Obstruction non critique	<ul style="list-style-type: none"> Contrôle des symptômes (hémoptysies) Efficacité prolongée 	<ul style="list-style-type: none"> Technique contraignante Effet retardé Rétention de matériel tumoral (fibro aspiration) Phototoxicité
Stent silicone	Générale	Utilisation d'un pouce prothèse inséré dans le bronchoscope rigide	Compressions extrinsèques ou mixtes	<ul style="list-style-type: none"> Bonne tolérance Peu de granulome et de lésions ischémiques Retrait facile 	<ul style="list-style-type: none"> Altération de la clairance muco-ciliaire Risque de migration (compression extrinsèque ++)
Stent métallique	Anesthésie générale et bronchoscopie rigide recommandées	Auto-expansive. A l'aide d'un guide sous contrôle radiologique ou au bronchoscope rigide. Fibroscopie souple ou rigide.	2 ^{de} intention, sauf si lésions très nécrotiques ou distorsion importante	<ul style="list-style-type: none"> Pose facile Utilisation fibroscopie souple possible Respect de la clairance muco-ciliaire 	<ul style="list-style-type: none"> Complications fréquentes : granulome, perforations Retrait difficile



2. Indications

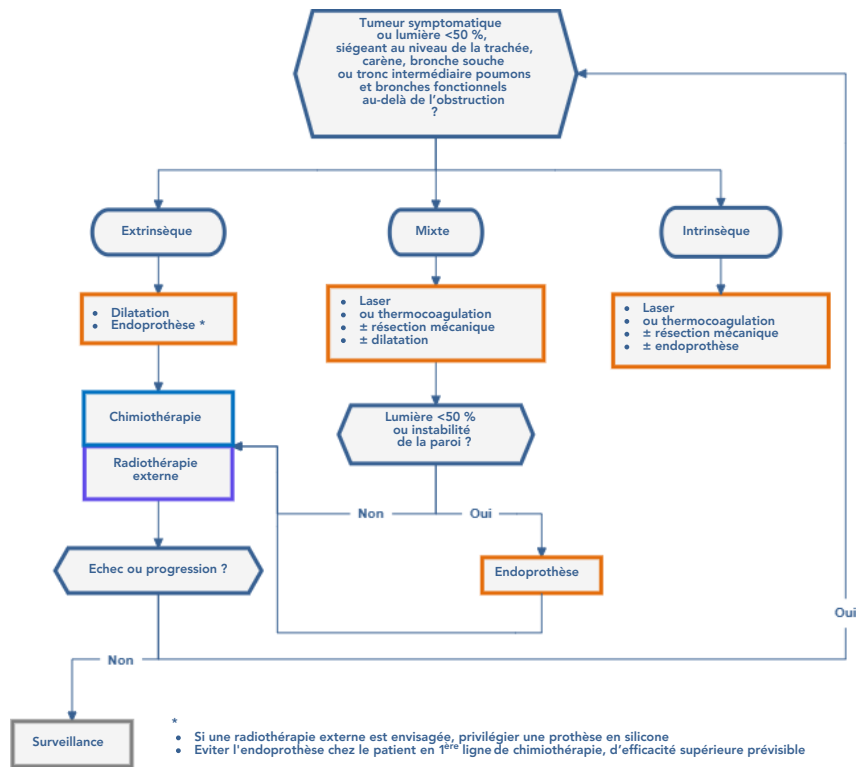
2.1. Tumeur non obstructive

Indications des traitements endoscopiques en cas de tumeur non obstructive



2.2. Tumeur obstructive

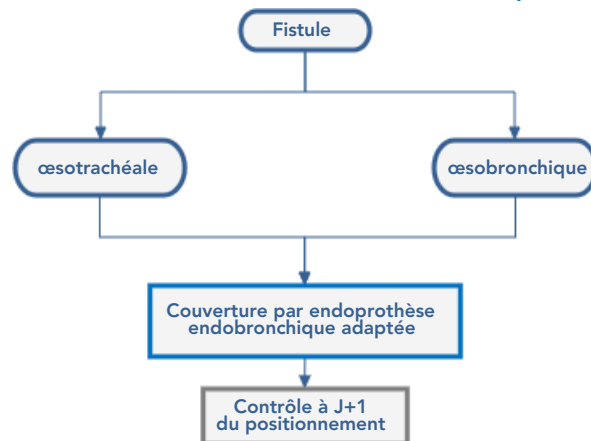
Indications des traitements endoscopiques en cas de tumeur obstructive



- Une bronchoscopie rigide sous anesthésie est recommandée, fibroscopie souple préalable indispensable.
- Si CBPC, l'indication première est une chimiothérapie avec corticothérapie puis réévaluation précoce après la 1^{ère} ou 2^{ème} cure.
- La cryothérapie, l'endocuriethérapie et la photothérapie ne sont pas adaptées.
- La désobstruction proximale permet d'améliorer la dyspnée, lever une atélectasie, diminuer le risque d'hémoptysie et d'infection sous-jacente.

2.3. Fistule œsotrachéale ou œsobronchique

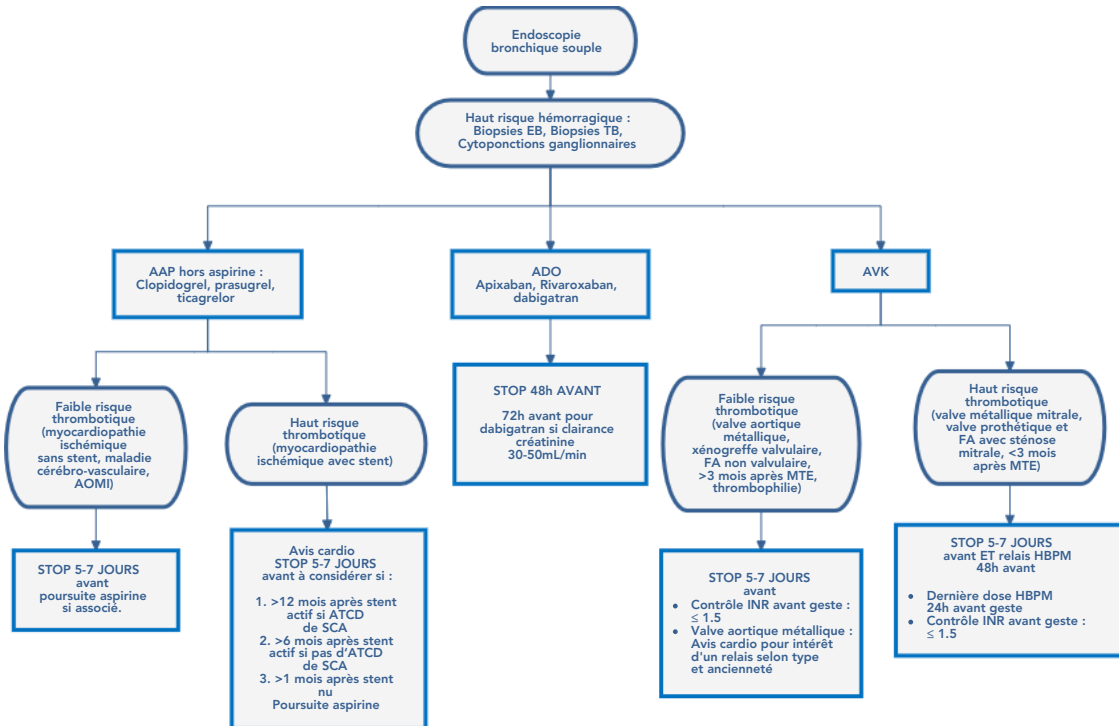
Traitements endoscopiques des fistules œsotrachéales ou œsobronchiques



- La couverture de la fistule au niveau œsophagien est le plus souvent souhaitable, d'autant plus que la fistule est étendue. Les deux gestes peuvent être réalisés dans le même temps si les conditions techniques locales le permettent. En cas de calibre conservé des voies respiratoires, une prothèse endo-œsophagienne exclusive peut s'avérer suffisante.

3. Gestion du risque hémorragique

3.1. Haut risque hémorragique



3.2. Faible risque hémorragique

